

皮膚科最近の進歩

第 III 集

皮膚アレルギー性血管炎 (Ruiter) 乃至
皮膚結節性アレルギー疹

発行年月日
昭和35年12月20日

東大医学部皮膚科

水野 信行

皮膚アレルギー性血管炎 (Ruiter) 乃至 皮膚結節性アレルギー疹

水野 信行*

多形滲出性紅斑，壞疽性丘疹状結核疹乃至 Anaphylactoide Purpura (AP) 等に類似するが，これをそれ等のいずれかに属せしめるには病像が変異し，従つて分類，診断上未定の位置にあつた 1 群の症候群がある。その皮疹は極めて多型，且つ多変性（速かに変化する）を示し，種々雑多な様相を示すにかかわらず，その一定，特有の組織像を示すという事実，発疹の分布と経過，軽微な全身症状等の共通基盤の上にそれ等を一括して新たな分類，診断上の位置を与える機運になつて来た。

即ちこの 1 群の症候群に該当するものに，まず M.H. Gougerot (1932) の *Septicémie chronique indéterminée caractérisée par de petits nodules dermiques* (《*Dermatitis nodularis non necroticaus*》) *éléments érythémato-papuleux, purpura* なる表題の下に報告した。38 才，女子の 1 例がある。それは 10 年来，猩紅熱後に発病し，皮疹は紅斑一丘疹，紫斑及び小結節の 3 要素からなり，これら皮疹の再燃，吸収，寛解を繰り返しつつ，慢性，遷延性に経過した。時に発熱，頭痛，関節痛等を併い，又心内膜炎，脾腫，貧血を証明したが，原因菌を血中及び組織中より培養出来なかつた。本症例は慢性心内膜炎又は Osler 氏連菌性亜急性心内膜炎に類似するが，経過の相違，予後良好，結節の部位の相違，白血球増多がなく，細菌を証明せぬ等の事実から本症を区別した。

組織学的に血管の炎症性充血と血管周囲性の多数の細胞浸潤からなる像を示した。原因は結局未定に終つたが遷延性心内膜炎の併発に関連し，菌未定の潜伏性菌血症によると考えた。

続いて Goagerot (1935) は *Septicémie chronique indéterminée avec triple lésions d'érythème polymorphe, de purpura, de dermatite nodulaire* (*Dermatitis nodularis nonnecroticans*) の標題で報告，本症には心内膜炎は必発でない事を示した。その後フランスに於いて症例が追加されるにつれて，細菌培養は常に陰性である事実が明らかとなり，*septicémie*

*東大医学部皮膚科

なる語が廃され、*Maladie trisymptomatiques de Gougerot* (Bureau et Degos, 1946) の病名が提唱された。更にその後本症の発生機序に *Allergie* 性が考えられるようになって、*Allergides nodulaires dermiques de H. Gougerot* (1950) (以下 AND と記す) の呼称が与えられ今日にいたっている。本症を Gougerot は 6 例、更に Gougerot 一派は多数を報告、また Zureick, Boncinelli Sápenella 等の報告があるが、今日仏国では症例報告にする程珍らしくなく、一見した事のある者は直ちに診断がつき、又組織を見るだけでも診断が可能であるという。

一方オランダの M. Ruiter (1948) は結節性動脈周囲炎の皮膚型から、その特殊な型として特に組織学的な立場から *Arteriolitis allergica cutis* 乃至 *Vasculitis allergica cutis* (以下 VAC と記す) なる疾患概念を提出した。上記 1 群の疾患群に該当する所のものである。そもそも結節性動脈周囲炎 (以下 PN と記す) は Kussmaul u Maier により明確に定義された一定の entity であつたが、次第に類似血管変化を PN として拡大解釈する者が少なくなく、概念の混乱をまねいた。斯かる状況に対処するため、近時米国の Zeek はこれら血管変化を壊死性血管炎として一括し再分類を提案した。

皮膚科領域においても M. Ruiter は主として病理組織学的立場から、PN 乃至 PN 皮膚型から、これに類似する 1 群の皮膚疾患 VAC を分離独立せしめ、かかる混乱を整理する事を試みた。

起源を異にする 2 つの該念即ち AND と VAC との今日までの成長過程を顧るに、Gougerot は一方に於いて小結節、紅斑一丘疹、紫斑の 3 主徴候を目標とする臨床像と、他方壊死性丘疹状結核疹及び AP に於ける組織像、就中小血管周囲の *Fibrinoide Degeneration* (FD) に注目しつつ、本症候群の病像を拡大確立している。これに対して Ruiter は組織学的立場から PN より本症を独立せしめると共に更に AP にまで拡大して来た。このようにして両者の間には後に詳述するように原著者等の記載を綿密に検討すれば、自から多少の相違点を見出されないでもないが、その大綱に於いては殆んど同一のものと看做しうる。

たしかにこれらの新概念の出現は、純粹の AP、多型滲出性紅斑、PN 等とは多少とも臨床、組織像を異にし、在来の概念を以てしては覆い難い空白地帯を埋めるに十分なものがある。

更に Ruiter が指摘する如く、本概念の確定に依り、従来比較的なおざりにされていた AP に於ける滲出性炎症性要素への注目を喚起した事等への功績も見のがせない。

然しながら、もとより AND 乃至 VAC に該当する 1 群の症候群は、その周辺の諸症と異質の、全く独立したものとは看做し難い。彼等のいう本症組織像の特徴（後述）が必ずしも本症に独自のものとは思われない。第 1 に Allergie はその原因の如何を問わずほぼ同一の組織像を取りうる事及び第 2 に壊死性血管炎なる状態（血管壁の FD が特徴とされる）は他の滲出性炎症と量的差こそあり本質的に何程の差があるものであろうか。従つて他の反応性滲出性炎症性皮膚疾患に於いて程度の差こそあれ、同様な組織像を認めうるし、或いは同一人、又は同一標本内に於いてすら、単なる滲出性炎から壊死性滲出性炎にいたる種々の組織像が混在しうる等の諸事実から本症の組織像に極度の重点を置く事、更にまた本症を他の反応性紅斑乃至紫斑と完全に異質のものとして取り扱う事には賛成しがたい。

ここでは AND 乃至 VAC の綜説を試みると共に、これを一般滲出性乃至壊死性反応性炎症の中に包含せしめ、後者に属する各種類症との相互、移行関係を取扱つてみたい。更にわれわれの得た水疱に関する新知見を加えたい。

AND 乃至 VAC は、我国ではまず水野、堀（昭 31 年）に依り報告され次いで三浦等、桜根等、小島等、安田等の報告がある（註 1）。

I. 組織像

AND 乃至 VAC の概念設定に組織像が重要な位置を占める以上、まずこれから説明する必要がある。

1. 皮膚の動脈、小動脈の区分について

Arteriolitis なる名称の示す如く Ruiter は病変の座が中等大筋型動脈 (PN) か、或いは Arteriolen 乃至 Capillaren (Arteriolitis allergica) が重大な差別点としている以上、血管に於ける病巣の分布と病変血管の何であるかの判別は重要な出発点である。ところが Ruiter の論文ではこの点が甚だ不明確であると同時に、動脈か静脈かの区別も明らかでない。ここにまず動脈構造の概略をのべる所以である。

中等大動脈はいわゆる筋型で中層の平滑筋がよく発育し、内膜は内皮、基底膜、内皮下層及び内弾性膜からなり、中膜は主として平滑筋の輪層から、外膜は外弾性膜及び結合織層から成る。かかる血管は皮膚では皮下組織及び真皮深層の動脈網を形成している。

（註 1） 桜根等の論文では、小堀博士症例を AND 乃至 VAC に属するものとみなしているが、恐らくこれとは区別すべきものであろう。

小動脈はこの動脈網から分枝し真皮内を上昇するか、或いは真直に上昇して乳頭下層に達し、或いは弓状を呈し、或いは分枝細分する。この動脈は内膜は内皮基底膜及び内弾性膜、中膜は輪走平滑筋層、外膜は結合織層からなる。

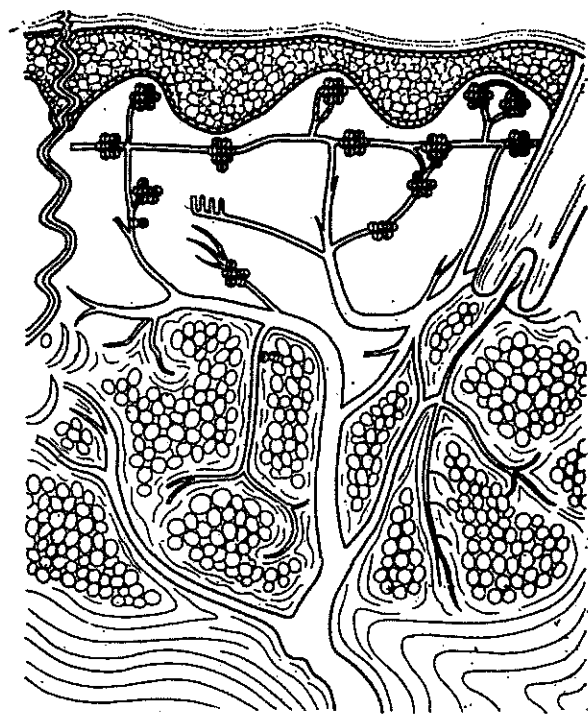


図1 Vasculitis allergica cutis の病変の座 (Ruiter に依る)

乳頭下層には毛細管前的小動脈 (Metarteriole, Terminalarteriole) が乳頭下血管網を形成するが、ここでは内膜は内皮と基底膜、中層は発達の良い輪走平滑筋層、外膜は結合織からなる。

毛細血管は乳頭層に分布し、内皮及び基底膜からなり、その処々に Rouget 細胞が見られる。

2. VAC における血管病変の座。

1) 図1に Ruiter よつて示された病変の部位を示す。即ち乳頭層及び乳頭下血管網の毛細血管乃至細小動脈、更に真皮内及び皮下の小動脈をも一部占有

するとされている。

ここで不可解なのは Ruiter は如何にしてこれらの血管を動脈と判定したかである。正常組織でもかかる小血管の動脈、静脈の判別は甚だ困難であろう。更に著明な壊死、破壊のある像での判別は不可能ではなからうか。

これ故に私は本症の名称として Arteriolitis よりは Vasculitis を取りたい。なお Ruiter のいう筋型動脈の指定が不明確である点も注意せねばならない。

2) 基本的組織変化

Duperat に依れば次の5カ条をあげる事が出来る (写真 13~18 参照)。

(1) 明らかに血管局在性の変化である：主として真皮の毛細血管乃至乳頭下層 (前毛細管小動脈及び後毛細管小静脈) に著明である。時に真皮深層のより大きい小動脈、又は皮下の小動脈をも侵すが変化はより少ない。

(2) 内皮の膨化：中等度で内腔を取り巻き閉塞を来たす。

(3) 外膜の膠原組織の FD: 血管周囲に連続的な巾の広い袖状を呈し、これは蒼紅色、均一でかなりの光輝を有し、やや細線維状を呈し、更に周囲に向つてぼやける。

(4) 炎症性細胞浸潤: 屢々 FD の中に見られ、更にその周囲から間質間隙にも見られる。細胞は多型で多型核白血球、小円型細胞、プラズマ細胞、組織球からなり、好酸球は必発でない。

(5) 核濃縮と崩壊とが多数みられ、特に血管周囲の FD の部分に多く、また結合組織間隙内にもみられる。粉末状のクロマチン塊が特有である。(Leukoklasie)^(註1) (写真 18)。

その他時に増殖性変化が加わることあり、血管周囲に幼若肉芽組織の同心円的増殖を示す。即ち多少とも PN に近づく像を示すことがある (写真 21)。

また神経線維の腫張があり、神経周囲に明らかな炎症性浸潤が取り巻く。

以上の変化は皮内小結節に特異的に認められ、この変化をみればそれだけで本症と診断が出来る^(註2,3)とされる。

II. 皮疹の構成要素とその組織像

1. 皮疹の構成要素

AND と VAC とではその構成皮疹要素に多少の相違があり、これを一括して表 1 に示した。それぞれ相当すると思われる皮疹を線で結んだが、明らかな対応が認められるものは実線、恐らくは対応すると思われるものは点線で示した。

なお AND では nodules dermiques を極めて重要な要素とし、Pathognomonisch な変化であるとする。ところが VAC にはこれに明らかに相当すると思われる要素が存在しない。唯 Papel が或いは一部これに相当するかに見える。しかし Nodules が恒常的であるに対し、Papel は速かに変化する点、両者を同一とするには疑点が存在する。

われわれの経験では明らかな nodules dermiques を認めた症例は少なく、また nodules hypodermiques 乃至 dermohypodermiques を呈するものは

(註1) Leukocytoklasie は極めて特徴的にかかる変化は他には或る種の深在性真菌症にのみ認めるにすぎない (Duperat)。

(註2) 典型という意味は、その疾患の何の部位にも最も屢々見られる変化という意味ではなく、単に一定の極を指示するにすぎない場合がある。この場合にも本症の総べての部位にかかる変化があるという意味ではない。

(註3) この変化は皮疹が肉眼的に認められぬ皮膚でも認められることがある (Duperat)。

1 例にすぎない。

2. 皮疹要素の組織像, 各論

1) 紫斑: 軽重種々の変化をとりうる。即ち軽度の毛細血管炎の像から, 毛細血管周囲性に袖状の極度に密な浸潤でとりまかれ Leukoklasie を示すもの, 更に強い典型的本症基本像に一致するものまで種々。

2) 環状紅斑: 表皮内の浮腫, 乳頭の浮腫性拡張。真皮変化は典型的毛細血管炎。

3) 水疱: 表皮下 (多型滲出性紅斑又はデューリング氏疱疹状皮膚炎様) 又は表皮内 (有棘層の均一壊死) であるが決して Acantholyse はない (後述)。Smear では時に単核細胞, 多型核白血球を見るが, 表皮細胞はない。

4) 壊死: 屢々水疱が限局性表在性の壊死前駆症状であることがある。痂皮とその下の肉芽及び血栓性閉塞を示す血管の存在。

5) 真皮結節: 前述基本変化。

6) 皮下結節: 真皮結節に同一。Lipophagie を見る。結節性紅斑に近い像を示す事あり, またかなり大型の血管も侵されうる (写真 6, 7 参照)。

7) 被角血管腫様皮疹: 角質下に血管腫様増殖を見, 著しい肉芽の増殖がある。

8) 線維化: 真皮, 皮下の線維性癭痕。

III. 臨床像と臨床型

上述の各要素が組合さつて皮膚症状を構成するのであるが, 臨床像を一言にしていえば, 皮疹は一見多型滲出性紅斑, AP, 壊疽性丘疹状結核疹乃至 PN を思わせるが, これらの疾患と比較すると (1) 1層多彩, 多型で多変性 (速かに皮疹の状態が変化すること, 亦それ故に多型を示す) を示し (2) 特に丘疹一紅斑要素は極めて硬く限局し, また速かに変動 (数時間~1日~2日) する。(3) 少数発疹が次々に発生し, 一定範囲に一度に発疹することが少ない (少数づつばらばらと出る)。即ち時間的, 空間的まとまりが少ない。(4) 一方全身状態は軽微であるか, 或いは全く欠如し, (5) 再発, 再燃を繰り返しつつ慢性, 遷延性に経過する, 等の諸点が主要な相違点である。

従来その臨床形態の非典型性, 多様性の故に明らかな分類上の位置を与えられなかつた本症が共通の組織像なる観点から統合されたのであるが, 今や逆にこの多様性, 多変性が本症の臨床的特色として与えられる事ともなつた。然しながら本症にも或る程度の皮膚症状の類型が存在する。Ruiter は下記の3型をあげたがこれは本症の病像整理に役立つであらう。

1) 出血型 (Haemorrhagischer Typus): AP に一致する。炎症性滲出性要素はむしろこのものの原発疹で紫斑はその続発疹である。AP を VAC の一型と考える事により、比較的なおざりにされていた AP の原発疹への関心が高まった事はひとつの進歩である。出血型は比較的皮疹がいつせいに発生し、皮疹そのものと同様シェーブも単調な傾向を有する。

2) 多型小結節型 (Polymorp-nodulare Typus) (写真 1, 2, 5, 6): 極めて多様で主に四肢に、また躯幹に生ずることもある。丘疹、紫斑、紅斑を主とし更に水疱、膿疱、血痂、色素沈着、表在性壊死及び表在性脱色性癬痕等の変化が混在し、相互に次々に変化し多様多変性を示す。

本症の皮疹は数時間から長くて 2 乃至 4 日間に他の皮疹に変移し又は消失し、これらのものが散発的に少数ずつ出没する傾向がある。そしてかかる 1 つのシェーブは数週間持続して収まり、再び一定期間の後、再燃するという間歇的経過をたどる。

3) 壊疽性丘疹状型 (Papulonekrotischer Typus) (写真 8)

躯幹に播種状に、更に下肢に多発する。丘疹性要素は留針頭乃至豌豆大、赤乃至蒼紅色、扁平隆起性で多少浮腫状を示し、時に多少蕁麻疹様である。丘疹の一部は中心陥凹、屢々褐赤色痂皮又は壊死組織栓を有する。旧い発疹は一層蒼紅色を呈し、多少の落屑を有する。発疹は治癒後に小型、表在性、脱色性、痘瘡様癬痕を遺し、その周囲に狭い色素沈着帯を伴う。一般にかかる新旧種々の段階の発疹が出没し、全体として間歇的経過をとる。

一方 Gougerot の AND では *éléments purpuriques ponctués, taches érythémateuses (en cocarde)* 及び *nodules dermiques de très petite taille et très dures* を 3 主要素となし、この 3 者をそなえたものを *Trisymptome* と呼ぶ。その他 *Monosymptome*, *Bisymptome* 等がある (表 2 参照)。3 主徴候中皮内小結節が最も重要な、診断的価値あるものとされる。

ここに VAC の各型と AND の各型とを比較するに AP を *Monosymptome* と考えるか否か、少くともその組織像は同一である以上 AND で重要な *Nodules dermiques* を欠如しても本症として認めるべきか否か議論された。同時に *Bisymptome* もまた出血型に相当するものであるまいか。多型結節型は AND に於いては *Trisymptome* に、特にその多型なる *Tetrasymptome* 乃至 *Pentasympptome* に相当する。

但し前述の如く AND では真皮内小結節の存在を重視するが、VAC では必ずしも必要条件としない。後者がその基準を特有の組織像に置いているからであろう。

表 2 NADとVACとの病型の比較

Vasculitis allergica cutis の 病 型	Allergides nodulaires dermiques の 病 型	小結 節	紫斑	紅斑— 丘疹	蕁麻疹 様要素	その 他
① Haemorrhagischer Typus (Anaphylactoide Purpura)	① Monosymptome	+				
	② Bisymptome	+	+			
	③ Trisymptome	+	+	+		
	④ Tetra symptome	+	+	+		水疱, 壊死性 潰瘍
	⑤ Pentasymptome	+	+	+		血管腫 被角血 管腫 皮下浸 潤巢 その他
② Polymorph-nodulärer Typus	(壊疽性丘疹状結核疹 Dermatitis nodularis necroticans ou nonnecroticans parapsoriasis varicelliformis(?))					
③ Papulonekrotischer Typus						
④ その他の定型						

壊疽性丘疹状型に関しては AND に明らかに相当する病型は見当らない。但し Gougerot 及びその一派は後述の如く壊疽性丘疹状結核疹及び Dermatitis nodularis necroticans をも広義の AND に包括する立場を示す以上、結局は VAC も AND も最後にはその病変の範囲に於いても亦一致するものようである。

但しここに決定的な相違点が1つ存在する。

それは VAC は元来 PN からその結節の部位に基づいて分離独立した以上、皮下結節の存在を認めぬのに対し AND では皮下又は真皮皮下結節の存在を、しかもかなり太い血管のそれをも承認する(後述 PN の項参照)。

IV. 自覚症状, 経過, 全身状態, 予後

自覚的に皮疹は比較的疼痛なく、或いは時に軽い圧痛を認め、或いは時に全くこれを認めない。掻痒は不定。

前述の如く個々皮疹要素は一般に速かに変化し、特にこのことは紅斑—丘疹、紫斑乃至蕁麻疹様要素に著明で数時間、長くて2乃至4日で変化又は消失

し、一方小結節は比較的恒常的で変動が一層遅い。これらの発疹が全身に特に下肢、次いで躯幹に播種状に発生し、時に極く少数の事あり、時に数百個に及ぶこともある。かくて個疹は新旧種々の各種段階の物が出没し、むしろ空間的・時間的に散漫にばらばら出る傾向がある。かかる1つのシューブは通常約15乃至60日間で消褪し、一般に壊死、潰瘍のない限り、癩痕その他を残さずに治癒する。

このシューブは長短種々の寛解期を経て再燃を繰返し、全体として多年に亘り、数年、十数年、更に数十年に及ぶ。

この間、時にシューブに際して発熱、疲労、関節痛、頭痛等を伴う事があるが、その他の全身状態は良好で、従つて生命に対する予後は良好である。特に皮疹が盛大である程一層予後が良いとされる (Gougerot et Duperat)。

V. 臨床検査所見 (表3)

1. 血液細胞学的所見：赤血球、血色素値正常、白血球数は正常又は多少の増多を示すが、たかだか1万前後に達するにすぎない。百分率はほぼ正常、時に多少の比較的好中球増多を示す。好酸球増多は稀。

2. 血清化学的所見：血清 K, Na, Ca, Cl, P, コレステロール値は正常範囲内。総蛋白量は時に多少の増減を示すが、全体としてはほぼ正常範囲内。A/G は正常或いは低下するものが少なくなく、1.5 以下を示すものは、6例/11例 (Ruiter), 3例/6例 (自験) である。特に r-Gl 値の上昇を示すものが多く4例/5例 (Ruiter), 2例/2例 (自験) である。

3. 血清学的反応：C 反応性蛋白陽性は3例/7例 (自験)。抗ストレプトリチン-O (ASLO) 値は多くは正常範囲内を示し、異常高値を示すもの0/4例 (自験) である。Rose 反応は稀に陽生で1例/3例 (自験)、Ruiter は1例に証明し、いずれも出血型 (即ち AP) である。時に梅毒血清反応の一過性生物学的偽陽性を示すことがある。ツベルクリン反応 (2000×旧ツ液) は異常に強い陽性を示したものの1例/7例 (自験) にすぎない。

仏学派の報告ではツ反応、連菌及び葡萄菌ワクチンに対する皮内反応が時に陽性、また馬血清皮内反応も陽性を示すことがあるという。

4. 細菌学的検査：血中及び組織からの培養は陰性 (Gougerot)。病巣感染の証明される場合は少なく、多くは不明であるが、そこに原因菌として、Streptococcus viridans, Pyogene streptokokken, Haemoph, influenzae, Pneumokokken, Parahaemophilus influenzae, Haemolytische streptokokken (Ruiter), また結核菌 (Duperat), Amoeba 赤痢 (Duperat), Streptococ-

cus (Duperat, 自験例) をみることもある。

これらの患者はツベルクリン、連菌又は葡萄菌 Antigen に依る皮内反応で時に強い反応を示す。自験例 (No. 4) では連菌 Vaccine 皮内反応部位が皮疹と同一の組織像を示した (写真 4)。

5. 尿に巣状腎炎の徴候を証明するもの 4例/7例 (自験) でいずれも血圧正常、その内 3 例は出血型に属する。糞便潜血反応は勿論 Purpura abdominalis の型のものに陽性であるが、1 例 (No. 4) では多型結節型で一過性に陽性を示したが、腹痛を伴わなかつた。

6. 関節痛は 6例/12例 (自験)、発熱は無いものが多いが時々軽乃至中等度で 3例/12例 (自験)。

7. その他、Penicilline 過敏症 2 例 (No. 1), (No. 2) その内 1 例 (No. 1) は矢追抗原にも過敏、他の 1 例 (No. 4) は BCG 接種に依り再発した。

VI. 組織像に関する自験

1. 本症の組織像全般に就いて

前述した特色的本症組織像はその最も極端な場合の、即ち AND 乃至 VAC 中心概念的な、又は診断学的な意味での典型である。然し本症全体をながめ、各症例、各皮疹、各部位の所見を全体として把握し、それより本症の疾病学的位置を定め、進んでは病因、治療にも及ぶ事は一層重要なことである。

1) 病変の質、量に就いて

AND 乃至 VAC の病変の中心が血管であることには変りない。次に血管変化の種々相を整理してみたい (表 4)。

(1) I 相: HE 染色で肉眼的に標本は全体にくすんだ褐紫赤色を呈し、全体に染りが淡い。毛細乃至細小血管では内皮の核は濃縮、扁平となつて附着し、脱落像を示さない。増殖は勿論ない。内皮基底膜はわずかに肥厚し、PAS 染色で明確な線維状構造を示し、液状のぼやけがみられない。血管腔は特に拡大することもなく、所により狭少となるが、内に血栓、血液成分を全くみない。外膜細胞も核濃縮し、増殖像なく、また血管内外に白血球を全くみない (写真 9, 10)。

真皮深層から、皮下脂肪にかけて存在する血管 (大小種々の) 壁は線維の離開傾向が特に強くなるが、この部分も PAS 染色で明確な線維状網状構造を示す (写真 11, 12)。

真皮結合織はくすんだ褐赤色に淡染し、浮腫を来し、膠原線維は真皮上層では綿層状に不明瞭な構造を示し、中乃至深層では著明に膨化する。PAS 陽

表 4 Vasulitis allergica cutis に於ける毛細乃至細小

	血 管				血 管 周 圍	
	内 腔	内皮核	壁	核 ^(内皮膜) _(外白血球)		
滲 出 性 炎	I 相	D(-) Th(-) r(-) w(-)	Aq(-) Pl(-) Dq(+)	Vd(±) FD (+ 狭 線 維 状 ボヤケ(-))	Kp(+) Kr(-)	(-)
	II 相	D(+) Th(-) r(-) w(-)	Aq(+) Pl(-) Dq(++)	Vd(###) FD (++ 広 ボヤケ(±))	Kp(-) Kr(-)	HZ(±) r(+) w(-)
	III 相	D(###) Th(###) r(###) w(±)	Aq(++) Pl(-) Dq(+)	Vd(+) FD (+ 狭 ボヤケ(+))	Kp(+) Kr(±)	HZ(+) r(+) w(±)
	IV 相	D(+) Th(+) r(+) w(###)	Aq(###) Pl(+) Dq(±)	Vd(±) FD (± 狭 ボヤケ(++))	Kp(+) Kr(+)	HZ(+) r(±) w(###)
	V 相	D(-) Th(-) r(-) w(+++, +, -)	Aq(###) Pl(++) Dq(±)	Vd(±) ED (±)	Kp(-) Kr(-)	HZ(###) r(-) w(+++, +, -)

D: 拡大 Aq: 膨化 Vd: 肥厚 (HE所見) Kp: 核濃縮 HZ: 中心性組織変化 r: 赤血球 Dq: 脱落 Kr: 核崩壊 B: 血管外

血管炎像の種々相 (HE及びPAS染色所見)

血管外結合織						血管変化 と 結合織変化	成立機転
線維間 浮腫	膠原線維 膨化	FD	HZ	r	w		
(-)	(±)	(+++)	(±)	(-)	(-)	G=B	毒作用 (+++) 反応時間 (±) 液体反応 (±) 細胞反応 (-)
(±)	(+++)	(+++)	(±)	(++)	(-)	G>B	毒作用 (+++) 反応時間 (+) 液体反応 (+) 細胞反応 (±)
(±)	(+++)	(-)	(±)	(+++)	(±)	G>>B	毒作用 (++) 反応時間 (++) 液体反応 (+++) 細胞反応 (+)
(+++)	(+)	(-)	(+)	(±)	(+++)	G≅ >B	毒作用 (++~+) 反応時間 (++, ++, +) 液体反応 (+++) 細胞反応 (+++)
(±)	(+++)	(-)			(-)		
(-)	(+)	(-)	(++)	(-)	(+)	G>B	毒作用 (+) 反応時間 (+++) 液体反応 (±) 細胞反応 (+++)

組織原性細胞 Th: 血栓 Pl: 増殖 FD: (PAS所見) G: 血管
組織変化 w: 白血球

性、組織原性細胞の増殖は全くみられぬか或いは極く少数に認められる。白血球は全くない。

即ち極めて強い毒素(広い意味の一それがアレルギー性であれ、何であれ)が組織全体に作用し、血管を通じての液体反応は多少作用したが、組織はそのまま全体に固定されてしまった状態であろう。従つて反応時間も短時間であろう。

(2) II相: HE 染色で褐赤色に淡染するが、I相より濃い。表皮は特に赤染する。毛細乃至細小血管の内皮に脱落消失するものが甚だ多く、残存した核は膨化するが、正楕円形を取らず、核素構造もきたさない。内皮の増殖は勿論ない。壁は厚い FD を呈し、この FD は線維状構造がやや不明瞭となり、特に周辺に向つてぼやけが軽くみられる。外膜細胞も膨化するが増殖せず。血管腔は拡張することが多いが、内に赤血球が少数みられるだけで血栓性閉塞を示さない。血管内外に白血球をみず、また核の崩壊像もみられない(写真 13)。真皮深層の小乃至中等大血管にも同様な変化をみる(写真 14)。

血管周囲性に組織原性細胞が多少認められ、中等度の出血をみる。

血管外結合織は軽度の浮腫と高度の FD を示し、出血高度であるが、組織原性細胞は多少みられるのみである。白血球は全くない。

即ち本相では、組織全体に強度の毒作用が行われ、液体反応を示すが、間もなくそのまま固定され、従つて細胞反応は極くわずかに止まる。全体の反応時間はやや長いであろう。この場合には組織の変化は血管中心性の特色が比較的強く前景に出る。

(3) III相: HE 染色で肉眼的に紫赤色に染まる。毛細乃至細小血管は内腔の拡張著明で、内に赤血球が充満し、血栓を形成する。内皮の核は一部脱落し、未だ増殖像は示さず、形態はきれいな楕円形、碍子様透明、屈折性を示す。血管壁の膨化及び FD の中は中等度で辺縁のぼやけもまた中等度にある。外膜細胞も内皮と同様に膨化するが未だ増殖せず、血管内外に白血球が多少みられ、核崩壊像も多少みとめられる。

血管周囲に組織原性細胞が多少あり、出血をみ、また少数の白血球をみる。

(写真 15; 16)。

真皮結合織は膠原線維の膨化が著明であるが FD はなく、線維間浮腫も著しくない。組織原性細胞及び白血球がやや増加し、出血は高度である。

即ち中等度の毒作用がやや長時間作用し、液体反応が中等度に、細胞反応特に組織原性細胞反応が中等度にみられる。この際出血は最も高度で、また血管変化は血管外結合織変化に比し著しく、血管中心の像が目立つ。

(4) IV相: HE 染色では肉眼的に全く普通の色彩を示す。

毛細乃至細小血管では、内腔の中等度拡張、多少の血栓形成又は赤血球充満像があり、白血球が甚だ多い。内皮の核は膨化著明で、脱落、消失は極く稀、逆に増殖像がみられる。壁の膨化は軽度、特に FD の発達が悪く極く狭く、逆にぼやけは著明である。外膜細胞の膨化、増殖も中等度。血管内及び周囲に白血球は極めて多数あり、Leukocytoklasie も著明にみられる。

血管周囲性に組織原性細胞の増殖中等度、出血も軽度に見られる(写真 17~20)。

血管外結合織は膠原線維間の浮腫が極めて著明、且つ線維の膨化も著明であるが、FD(一)白血球浸潤は著明増加或いは少いもの等種々の状態を示す。一方線維間浮腫軽度で膠原線維の膨化著しく、白血球は軽度にしかりみられない時もある。いずれの場合も出血は極く軽度(但し Anaphylactoid Purpura の時は高度)組織原性細胞は中等度に増強する。

即ち毒素作用はかなり強い場合、弱い場合等種々であろうが、とにかく毒素作用及びその結果が固定されることなく、組織内に浸透し、反応時間は長くなつたものであろう。液体反応が極めて強く、細胞反応もかなり強い状態であり、組織変化の中心は時に血管中心、時に血管、血管外同等、時に血管外変化が血管変化をりようがし、従つていずれが主とも決めがたい。極めて変異の多い相で、臨床的に軽い紫斑、紅斑等に関連する。

(5) V相: HE 染色で肉眼的に普通の色彩。血管はやや拡張、血栓形成、白血球及び赤血球の充満はない。内皮の膨化増殖は著明で脱落は全くない。血管壁の肥厚も軽度で FD はなく、或いは極く軽度の一部にみられる。外膜細胞の著明な膨化、増殖あり、白血球は血管周囲に多少種々、核崩壊像も種々の程度にあり、組織原性細胞は著明に増加し、出血はない(写真 21)。

血管外結合織は出血なく、膠原線維の中等膨化、FD(一)、また線維間に浮腫も少ない。白血球は中等度に、組織原性細胞はかなり高度に増殖する。

即ち弱い毒作用が長時間作用し、液体反応が弱く、細胞反応が著しい場合である。血管を中心とする増殖性非特異的肉芽反応が主で PN の組織像に近づく。

以上の各相を通覧するに、滲出性血管炎反応では血管内外の FD がよく発達し、血管壁の FD の像が明確でぼやけの少ない時には、その後の滲出を抑制する。逆に FD の発達が悪く、又は欠如する場合には、滲出性反応(液体性及び白血球の)は強弱種々の程度に行われ、従つて病変は血管外に広汎に行われ、時にその結果として破壊も返つて強い事も起りうる(多形滲出性紅斑の水疱、AP の壊死等)、また組織が強烈な毒作用で固定された時には、増殖性変化はその部分には起らぬ(その周囲は別として)。

実際にはこれらの各相の変化の組合、移行が症例、皮疹、標本、標本内の各部位に混在し、われわれの判断はこれらの所見の総合の上に立つべきである。

2) 病変の座について

従来の記載には壊死性血管炎の変化の座が主として真皮乳頭層及び乳頭下層の毛細乃至細小動静脈である事があまりに強調されている。勿論滲出性炎症反応は上記血管で最も強く行われる事は既に炎症論の教える所であり、これらの血管が主に真皮上層、皮膚附属器、及び皮下脂肪葉内に分布する以上、上記部位に著明な壊死性血管炎がみられやすい事は事実である。然し、滲出性炎全体から見れば、或いは標本全体から見れば FD の存在がその疾患の本態、疾病学的位置決定に関して過去に考えられた程重大、決定的な意味を有するとは思えない。同時に併存する他の滲出性炎症を軽視してよい理由は決してない。実際に本症の標本をみるに病変は一般に真皮全層の血管枝に一面に分布し、更に皮下脂肪にまで及ぶ。但し著明な壊死性変化は一般に真皮上層に強く、真皮中、下層では他の滲出性反応を示すことが多いが、時にこれらの血管にも勿論及ぶ (写真 7, 11, 12, 14, 21)。真皮一皮下境界部のかなり大型の血管にも大なり小なり炎症反応が認められ、時に強烈な事もある。このことは皮下組織上部でも同様である。従つて図 1 の如き分布を示さず、むしろ図 2 のような分布である。

2. 水疱に関する新発見

本症の水疱については記載が少ないが、一般には表下性水疱で、滲出傾向強くまた破壊の激しい時は表皮全層の壊死を伴う。また表皮全層の変性 (浮腫が少ない) とその下の表皮真皮間の裂隙形成の形をとる事もあるが、いずれの場合も Acantholyse がない (Duperat)。

われわれは 2 例の本症 (多型丘疹型で Livedo を伴つた) に表皮内水疱を発見した。これは一見、尋常性天疱瘡を思わせるが、その形態学的所見、発生

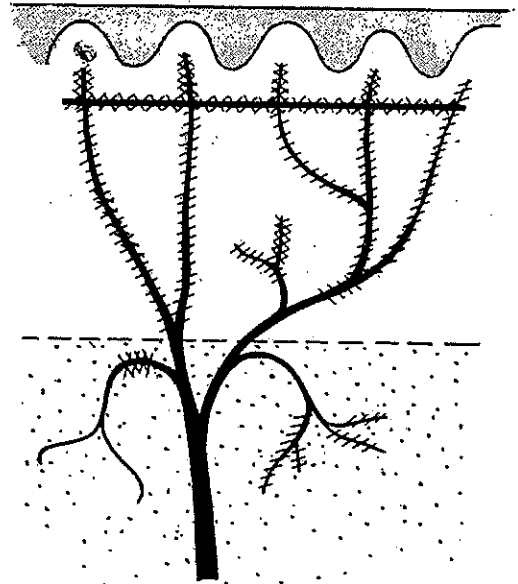




図 2 Vasculitis allerpica cutis
の病変の分布

-  : 壊死性血管炎
-  : 壊死を伴わない滲出性炎

機序に根本的に差異のある新しい型の水疱と考えられる。

症例 1: (皮膚科最近の進歩 II, 185 頁記載, III Allergic cutaneous arteri-
olitis 第 1 例)

右下腿紅斑面内の粟粒大の小水疱の組織では水疱は表皮内にあり, 天蓋は 2~3 層の有棘細胞より, 水疱底は一層の基底細胞乃至数層の表皮細胞層からなり, 乳頭の Vili 様突出と表皮の真皮内陥入の傾向を示し, また基底細胞には色素の増殖が著しい。水疱内有棘細胞がばらばらに 1 個 1 個, 或いは数個ずつ分離し, 或いは多数の細胞が集合して Cluster を形成している (写真 21, 22)。これらの細胞は多角形で膨化し, 胞体は淡紫赤色均一で無構造, 核は濃縮又は核素分離及び核壁核素増多の像を示す。水疱天蓋及び基底を構成する表皮細胞も同一変化を示すが, 更に基底部では核周辺浮腫及び核素滲出が見られる処もある (写真 22, 23)。水疱内には Fibrin がなく, また白血球は全くみられず, ただ極く少数破壊した核をみるだけである。

水疱直下の真皮は膠原線維の膨化により一様に淡紫青, 均一に染まり, 線維間浮腫はみられず, また明らかな壊死がない。中等度の線維芽細胞, 白血球の変性による偽単核細胞及び中等度の出血をみる。真皮全層にわたり血管網全体が壊死性血管炎像を示し, 血管の著明な拡大と壁の FD を示す。内皮は消失するものが多く, 或いは少数残存して核濃縮又は核素融解像を示す。血管腔は赤血球が充満し, 血栓を形成し一部血管では壁の膨化変性が内腔を全く閉塞するものもある。外膜細胞の核は膨化するが増殖はみられず血管周囲性細胞浸潤は全くない (写真 23)。

水疱部に隣接する真皮では, 結合織の状態はほぼ前者に一致するが, 壊死性血管炎像に差があり, 血管壁の FD は巾が比較的狭く, 内腔閉塞像は少なく, 赤血球の充満像はなく内皮は残存し膨化するものが多く, 中等度に血管周囲性に細胞浸潤あり, 小円形細胞, 細網組織球性細胞及び少数の白血球よりなる (写真 21)。

PAS 染色では水疱部表皮には全く陰性, 水疱下部結合織も殆んど陰性である。

血管壁は基底膜が明瞭に陽性を示し, 血管腔の著明な拡大と血管像が良く見え, 壁の FD は巾が狭く比較的構造明らかな線維様をなし, 辺線へのぼけが少ない。

これに対し隣接部では表皮細胞内に PAS 陽性顆粒著明に増加, 結合織は水疱部と著変なく, 血管壁ではむしろ一層濃染し, 巾が広くぼやけが強い。

即ち水疱下部と隣接部とを比較するに, 前者では血管の FD の巾が狭く明

瞭であるが血栓を形成し、内皮の消失があり、血管周囲性浸潤をみず、また結合織内の線維芽細胞も少なく全く静かであるのに対し、非水疱部では血管壁のFDの巾が広く、ぼやけがあり血栓は少なく、血管周囲性浸潤が著明、結合織内の線維芽細胞も多く、かなり変化に富んでいる(表5)。

表5 症例1 (A N D乃至V A C) に於ける表皮内水疱部と非水疱部との組織像比較

水 疱 部		非 水 疱 部
表細 皮胞	PAS 陽性 顆 粒	—
壊死性 血管炎	① 血管は著明に拡大 ② 血管壁は著明に肥厚し (HE染), 内腔の閉塞が多い。 ③ FDは巾が狭く線維様構造が明瞭で、ぼやけが少ない (PAS染)。 ④ 内皮の消失が多く、残存内皮も核濃縮を示す。 ⑤ 血栓 (卍) ⑥ 血管周囲性浸潤 (—)	① 中等度拡大 ② 壁の肥厚が中等度で内腔閉塞像が少ない。 ③ FDは巾が広いが、構造は不明瞭でぼやけが多い (PAS染)。 ④ 内皮は残存し、膨化する。 ⑤ (+) ⑥ 卍
結 合 織	線維芽細胞及び小円形細胞 (+)	(+)

症例2: (三楽病院症例, 第23回東日本連合地方会, スライド供覧。日皮会誌, 20, 478 (昭35), 第59回日本皮膚科学会総会スライド供覧。

右足関節附近にある半米粒大の紫斑を伴った小水疱の組織では、同様表皮内水疱を形成し、天蓋部は数層までの変性表皮細胞からなり、基底は1乃至数層の表皮細胞から形成され、乳頭部はViliを形成し、表皮細胞がこれに沿って真皮内に陥凹侵入する。水疱内の表皮細胞は大小種々、多角形をなし細胞間橋を残存する。胞体は淡赤紫色均一で無構造、核は核融解又は核素融解像を示すものが多く、また核素分離、核質滲出又は核濃縮等の核変性像もみられる。これらの表皮細胞が水疱内に1個づつばらばらに散在し、1部は数個宛集合してClusterを形成する。水疱天蓋、基底の表皮細胞もほぼ前者と同様の所見を呈するが基底部の変化は天蓋部の変化より軽く、特に基底細胞の変化は最も軽い。水疱内にFibrin及び白血球は全くみられない(写真24, 25)。

水疱下真皮は水疱中心部で一部水疱に露出し、この部を中心として真皮全層にわたり、膠原線維の膨化あり淡赤紫色を呈するが線維間浮腫は殆んどない(写真24)。この部血管は全く破壊され細い赤色FDの帯をなし内腔はしかと

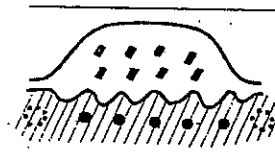
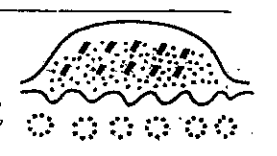




分らず、内皮は消失し、勿論白血球、赤血球はみられない。この中心部からはなれると乳頭層は淡灰褐色を呈し、浮腫状、中下層は灰褐色で多少の浮腫と膠原線維の膨化があり多少の線維芽細胞、小円形細胞が散在する。壊死性血管炎は全層にわたり、管腔は拡張、狭少又は扁平となり壁は肥厚極く少なく、FDを呈し、内皮は消失或いは濃縮を示す。血管周囲に多少の核増加をみるがいずれも濃縮する。核破片、核粉末を見ない (写真 9, 10)。

水疱隣接部では血管の拡張、核の残存、多少の血管周囲性小円形細胞浸潤をみるが、核濃縮は同様にみられる。即ち水疱部とその他の部との差は血管破壊像及び周囲浸潤の多少にある (写真 24)。

PAS 染色では水疱部と非水疱部とで結合織の染りに根本的な差はなく、殆んど真皮全層の結合織に陽性、血管壁もまた明瞭に陽性に染まり線維様構造明瞭で、ぼやけがない。

上皮線維染色 (P.G. Unna 染色) では、水疱内遊離細胞は多角形をなし、

図 3 Vasculitis allergica cutis と Pemphigus vulgaris との表皮内水疱の比較

		VAC	PV
			
共通所見		1. 表皮内水疱	
		2. Vili の形成	
		3. 表皮細胞の分離	
変性	基底細胞	+	++
	棘細胞	+	+
分離表皮細胞			
			
		(HE 染色)	
			
		(Unna 染色)	
白血球炎症反応	水疱内	-	+
	真皮内		
真皮の変性		+	-
壊死血管炎		+	-

胞体内及び細胞間橋に大きな黒褐紫色の上皮線維が存在し橋間結節も明らかに認められる。核は核膜、核小体等の構造が明瞭である。水疱天蓋部、及び基底を構成する表皮細胞でもこの所見は同一である。(写真 26, 27)。

2) 尋常性天疱瘡 (PV) との比較 (図 3)

AND 乃至 VAC の水疱と PV それとを比較すると (1)表皮内水疱であり、(2) Vili の形成及び (3)水疱内に分離した表皮細胞が散在する等の諸点に共通性をみる。

然し一方両者間には根本的な相違が存在し、(1)基底細胞と有棘細胞との変性の度は AND 乃至 VAC では両者ほぼ同一程度であるのに対し PV では基底細胞の変性が有棘細胞のそれより強い傾向がある。(2)水疱内の遊離表皮細胞は AND 乃至 VAC では膨化した胞体の輪廓は比較的明瞭で多角形なし、核周明域を欠き、核は核濃縮又は核素分離、又は核素融解、核融解の像を示す。一方 PV では遊離表皮細胞は円形小形、細胞の輪廓は不明瞭であるが核は逆に大形で核素に富み、核周明域を有する。P.G. Unna 染色では AND 乃至 VAC は上皮線維を保持し、核構造がよくみられるのに対し、他方 PV では上皮線維は消失し (Acantholyse)、核膜、核構造が明瞭でない。(3) VAC では水疱内に Fibrin 及び白血球を決してみないのに対し PV では特に後期には水疱内及び水疱下の真皮に白血球を認める、即ち白血球炎症反応が進行する。また PV では水疱内に Fibrin を認めうる。(4)水疱下部の真皮では AND 乃至 VAC には勿論壊死性血管炎とそれに基づく膠原線維の膨化乃至変性があり更にこの場合特に血管周囲性細胞浸潤は欠如するのに対し PV では血管炎像及び結合織の変性はなく、ただ白血球炎症反応は著明に現れうる。

3) 表皮内水疱の成因

PV の水疱との比較により本症の表皮内水疱がいわゆる Acantholyse に依って成立するものでない事が分る。前述の如く水疱の下部と隣接部との真皮の所見の比較から、主として血管反応に原因を求められようか。即ち何らかの Noxe による血管壁の障害により、表皮を含めて組織の変性が起り、同時に滲出液の多少とも強力な一吹により、水疱を形成したのではないか。即ち軽度の変性に強力な水力学的作用の合併が成立機序に考えられる。この際赤血球はあまり見られず即ち作用は速かに行われて、同時に FD 及び血栓形成の完成という過程により組織はそのまま固定されてしまったのではないか。それは白血球炎症反応が充分起る暇のない早さで、即ちたかだか数十分以内に完了してしまつた出来事であらう。

VII. 病 因

1. Allergie 性病因説

1) AND 乃至 VAC の病因として広義の Allergie 乃至それに類似する機序という点で Ruiter, Gougerot, Duperat 等の意見は一致している。その根拠として (1) AND 乃至 VAC の組織に血管壁の FD, 内皮の膨化, 組織 Eosinophilie 及び Leukoklasie が常に見られるが, この所見は Allergie 性過敏性組織反応, 特に Arthus 現象に一致する。従つて逆に AND 乃至 VAC の Allergie 性を考慮する可能性を与える。(2)更に Allergie 性機序を思わせる臨床的の, 特に皮疹経過等からの傍証を必要とするが, ①皮疹の対称性, 播種性配置及び間歇的発生は局所細菌感染を考えがたい。②本人又は家族に Allergie 性疾患を証明する。③多数の患者に A/G 低下, 又は r-Gl 値の上昇をみる。④時に病巣感染を証明する事がある等の理由をあげている。

そもそも一定疾患の病因に Allergie 性を結論づけるには, その疾患に特異的な Antigen が証明されなければならぬ。然し実際問題として, それを証明する場合は極めて少ない。従つてわれわれは種々の傍証により推論を下して満足せざるを得ない。AND 乃至 VAC の場合も亦その例にもれない。

Klinge 等 (1954) によれば, 疾患の Allergie 性病因を推論するに必要な条件について, 「Allergie 性原因に個有な炎症は決して存在しない」元来すべての既知の炎症型が Allergie 性過敏性反応に発現しうる。しかし Allergie 性過敏性反応は一定の滲出性乃至増殖性組織像を好んでとり, 従つて次の場合にはその病因が多分 Allergie であろうと推論する。即ち①原因となる異物が最初は無害であり, またその再作用に依つて起る組織障害が異物の量と比して不釣合に強く起る。②局所 Anaphylaxie に見られる如き組織変化, 血行障害, 炎症性浮腫, Phlegmone の像, 幹酪壊死(特に Fibrinoide Verquellung) 及び増殖性変化が同時に次々に見られる。更に③一定の組織内に Allergie 反応の多少とも好発部位に病変の座があることの3条件である。従つて病歴, 病変の組織像 及び位置, 変化の時間的経過が分る時にのみ形態像と総合して病因の Allergie 性機序を推論しうる可能性が出る。

以上の病理学的立場からあげた条件は Ruiter がひかえ目にのべたように, 本症にもあてはまる。特に ① FD は勿論各種重篤な Allergie 性障害には不可欠なもので, 血管内皮の障害の表現であるとされる。しかるに VAC 乃至 AND では特に明らかな組織障害を惹起すべき Noxe 乃至細菌を証明されぬ以上, Allergie 機序を考慮する事は無理ではない。②更に実験 Allergie 性炎症

では、特に血管壁が侵されやすいが (Klinge 等, 1932; von Rich, 1942) また一方典型的 Allergie 性疾患では組織障害に、多少とも血管が関与しないものはない。ところが VAC では血管がその主役を演ずる点でも Allergie を考えさせるに好都合である。

2) Allergie の型の問題

以上の理由から AND 乃至 VAC の原因機序に一応 Allergie を考慮するとしても、それではその Allergie は如何なる型に属するか、更にその Allergie は何であろうかという点になると問題は更に困難となる。元来異種蛋白に対する過敏症の型には Anaphylaxie 状態, Arthus 現象, 花粉型過敏症及び Tuberculin 型過敏症等があげられている。

更に抗原抗体反応類似現象として Schwartzman 現象及び Parallelgie 反応が挙げられる。花粉型過敏症及び Anaphylaxie 状態はこの際取り上げる必要はない。

(1) まず Arthus 現象と Tuberculin 型過敏症についてである。たしかに血清病には本症と類似する組織像を呈するが、VAC 乃至 AND には著明な全身症状の少ない事、及び後述する如く VAC 乃至 AND は自然現象であつて、自然疾患には Arthus 現象は殆んどみない。特に Ruiter, Gougerot 一派の挙げるように病巣感染の場合は後述の Tuberculin 型過敏症を呈するものが大部分である事が知られている点、本症を無条件に Arthus 現象ときめることは出来ない。

Tuberculin 型過敏症は一般に自然現象としての疾患には最も良く見られる型の反応である。従来病理形態学者は Allergie 疾患の型として Arthus 現象に重点を置く傾向があつた。しかるに Rich 等の組織培養及び無血管組織の研究により、両型は全く異なる過敏症に属する事が明らかにされた。次に Long (1954) による両型の比較を示す (表6)。表で分る如く、自然界の疾患には殆んど Arthus 型 Allergie 反応は存在せず、また本症の如く抗 Histamin 剤無効、Cortisone 有効で、更に一部症例には明らかに細菌の病巣感染が証明される等の事実から AND 乃至 VAC は少なくとも一部 Tuberculin 型過敏症に属する可能性がある。但し Tuberculin 型過敏症が果して特異的壊死性血管炎の像をとりうるものであろうか。逆に例えば結核疹にみられる壊死性血管炎は果して Tuberculin 型過敏症の結果として発生したものであつて、Arthus 現象の機序は関与していないのであろうか。

その上、上述 Long 等の説、即ち自然界の疾患では、特に病巣感染の場合、Allergie 性過敏性反応はすべて Tuberculine 型過敏症に属し、Arthus 型の

表 6 Anaphylaxie と Tuberculin 型過敏症 (細菌 Allergie) との比較 (Long に依る)

Anaphylaxie ^(註1)	細菌 Allergie (Tuberculin 型)
① 実験現象	① 自然現象
② Allergen を唯一回注射して起した感作	② 慢性、軽症感染によつて起された感作
③ 即時反応	③ 遅発反応
④ 抗体は循環系内に	④ 細胞内に固定
⑤ 血清による受動免疫が出来る	⑤ 細胞による受動免疫
⑥ 反応には Histamine が主役を演ずる (抗 Histamine 剤が一部有効 (Cortisone に影響されず))	⑥ Histamine は殆んど役割を演ぜず (抗 Histamine 剤無効 (Cortisone によりよく影響される))
⑦ 特徴的变化: 平滑筋の収縮 (循環障碍—組織壊死)	⑦ 炎症性壊死反応 (細胞の原発性壊死)

註 1. Anaphylaxie はこの場合 Arthus 現象をも同一と考えて取扱つて
いる。特に組織変化の項は Arthus 現象のそれである。

Arthus 現象と Anaphylaxie とは本来は区別されるべきである。
いずれも血中に沈降素を有するが、Anaphylaxie では in vitro
で沈降素と抗原とを作用させた物が、Anaphylaxie を起さぬのに対
し、Arthus 現象では in vitro で抗原—抗体を作用させた物質が
Arthus 現象の組織像を起させうる (Pillsbury 等)。

それはないとの考を果してそのまま受入れてよいであろうか。同時に両者が成
立する可能性を考慮に入れなくてよいか。実際、病巣感染の場合、例えば結核
では Tuberculin 過敏性と同時に、血中免疫抗体を生じ、これを証明出来る。
これらの諸点については今後の研究にまかたい。

(2) Sanarelli-Schwartzman 現象は全身毛細—小血管系が障害を來たし、
白血球血小板の集合—血栓—血管破綻—壊死を來たす。

Anaphylactoide Purpura, 及びその際に見られる Waterhouse-Friederichs
sche Syndrom 等は本現象に基づくとする説をする者がある。しかしながら
①元來本現象は家兎にのみ起りうる実験的現象で、他種動物には惹起しにくく
②本症に特有な病理組織像はない。③病原連菌、又は菌苗は本現象を起しにく
い。④ Sanarelli-Schwartzman 現象は準備注射より 惹起注射までの間隔が
12 乃至 32 時間の間でなければならないから 連続的に次々に起る皮疹現象は
起し得ない。⑤本現象は血行性惹起注射の場合激甚な全身症状を呈する。

以上、Sanarelli-Schwartzman 現象に依り急性—過性にくる出血壊死が

起る万一の可能性があるとしても、AND 乃至 VAC の一般的皮疹（次々に連続的に又は散発的に少数現われる）が本現象に由来することはあり得ない。

(3) Parallerergie 性炎症反応は heterologenes Antigen により惹起され、感作と惹起反応との間に特殊性が存在するのみで、最終的表現は Anaphylaxie 乃至 Arthus 現象と同一で、唯その同一抗原量に対し起る反応が弱くなるだけである。従つて AND 乃至 VAC の発生機序には充分考慮されねばならない。自験 No.1 は馬血清、Penicilline、矢追抗原のいずれに対しても過酸性を示し、他の1例 (No.6) は Penicilline により惹起され、更に BCG 接種により再発を誘発された。Gougerot et Blum (1950) は葡菌 Vaccine、馬血清のいずれにも皮内反応陽性であるが特定の Allergen は不明の1例を示し、また Gougrot et Grupper (1951) は連菌及び葡菌 Vaccine の皮内反応が共に強陽性を示した1例を報告した。

かくの如く Allergie 性過敏性炎症の型については、不明瞭であるが、恐らくは Arthus 型 Tuberculin 型が存在し、それにまた Parallerergie 機序が参画する可能性がある。

Schwartzman 現象は存在するとすれば、出血型の全身反応即ち Purpura fluminans の場合だけであろうから本症のうちにこれを入れる事は一考を要する。

3) Allergen について

それでは更に根本的原因となるべき物は何かということになると一層答は不明瞭になる。一部症例では細菌との関係がある程度証明される場合もある（前述）。これらの場合、多くは病巣感染で慢性扁桃腺炎、副鼻腔炎、中耳炎、気管枝炎等があげられるが、実際これを証明し、このものの除去が有効である例は極く少ない。VAC 乃至 AND と連菌感染との関係を思はず症例は少なく、血清抗ストレプトリチン O 値の高いもの及び連菌 Vaccine の皮内反応陽性の症例は少数にすぎない。但し AP には血清抗ストレプトリチン O 値の高値を示すものが特に Purpura rheumatica に 77% purpura simplex に 7% にみられる（大河内）。

また細菌感染 Allergie を論ずる時には次の事項を考慮せねばならない。即ち①細菌乃至その毒素その物が Antigen となる場合、②感染により変性した組織蛋白が Antigen となる場合及び③菌体外毒の細胞への直接作用（非 Allergie 性）の影響、特に①②への協力作用等の種々の場合があつて、事態は決して簡単ではない。

(2) 薬剤との関係が考えられる時があり、Sulfadiazine (Gougerot, Meger

et Cascouin, 1950), Penicilline (自験 No. 2) により誘発された症例がある。但しこれらの場合, 薬剤中止後も発疹は停止せず, 薬剤その物の作用が一種の Biotropismus か, 或いは Parallerie 現象であるか決し難い。

4) Allergen と生体と病像との関係

(1) 更に細菌感染 Allergie を考える時, 一般に菌の毒力と生体の抵抗力との相互関係に於いて種々の病像が決定される。細菌が生体の防禦力の達しがたい場所に病巣を作り, そこから菌自身又はその分解産物等が血中に出現し, 過剰防禦反応を引き起す (反応性疾患, 二次性又は遅発性疾患), この反応性疾患で役割を演ずるのは第一に Allergie 現象である。特に強い抗原性を有する微生物は連菌, 結核菌, Spirohaeta Pallida, 麻疹 Virus 等であり, また無生物の抗原や Hapten, 更に自家抗体も反応性疾患を起しうる。

E. Bock (1956) は菌力と生体反応と病像との関係を図示したが (図 4)

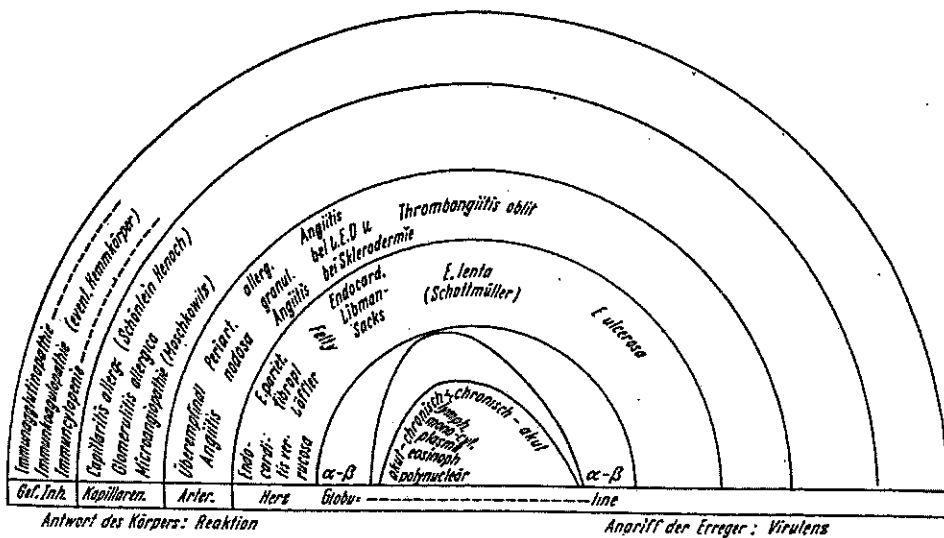


図 4 細菌の Virulenz と生体の反応と病像, 血液像との相互関係 (H. E. Bock に依る)。

AND 乃至 VAC は akut, Polinukuläre~Eosinophile, Capillaritis allergica に相当し, 強い生体反応と弱い Virulenz とに関係する。

(2) また前述の如く病巣感染に基く Allergie 性過敏症反応が従来いわれるように Tuberculine 型に属するものとすれば, 果してその場合の組織像が VAC 乃至 AND に見る如き壊死性血管炎像をとりうるものであろうか。VAC 乃至 AND にみられる壊死性血管炎像は同時に存在する可能性のある Arthus 現象 (血中抗体) に負うものではないだろうか。Tuberculin 反応局所に組織

の壊死が起つてもそれは循環障害を通じての二次的なものでなく、組織細胞その物への直接作用である。

この部分に壊死性血管炎像の存在を記載した文献を知らない。その細菌の可溶性蛋白成分、又は細菌により変性した組織の蛋白成分は充分 Arthus 型過敏性反応を形成する Allergen になりうるわけである。例えば結核疹特にバザン氏硬結性紅斑及び壊疽性丘疹状結核疹に於いては屢々壊死性血管炎がみられ、この変化に基づいて組織の壊死が二次的に起されたと考えざるを得ない所見に接する (写真 28)。この現象も果して Tuberculine 型過敏症の結果であろうか等が疑問に思われる。

(3) 以上 AND 乃至 VAC がもし反応性、特に Allergie 性疾患であるとしても、それでは何故他の壊死性血管炎即ち PN、又は過敏性血管炎等に比してより良性であるか。単なる推測をのべるならば2つの原則があげられる。先ず①血管の部位からいえば当然炎症反応の起るべき部位 (毛細血管及び細小血管) に起る程良性であるという原則。即ち PN の如く通常炎症反応の起らぬ部位に炎症が起る事はそれだけ悪質な作用機序でなければ病変を起し得ないだろう。次に②同様の理由により、身体部位についていうならば、locus minoris に発症する方が、全身に汎発するよりより良性の、より弱い原因で起されているであろう。そして一旦発疹が起つてしまえばその部分で抗体を消費して、他の重要臓器での反応を起すにいたらせないように出来るのではないか。AND 乃至 VAC の皮疹が盛んな程、予後が良好である事実はこの間の事情を物語るものであるまいか。更に③ FD は病変部に毒素を固定し、毒素の広範な浸入による破壊を小範囲に限局する。FD のない滲出性炎症が病変の点において特に血管及びその周囲の変化にくらべて、血管外表皮や真皮の変化が意外に強い場合が少なくない。同一毒力に対しては組織変化の質×量の総計は恐らく FD の著明な程小となるのでなかろうか。

VAC 乃至 AND に於いては特に皮膚が、そのうちでも特に四肢が、そして血管の FD が著明である事実が本症の良性に与つて力があるのであろうか。

2. 素 因

Ruiter は患者又はその家族に Allergie 性疾患を有する者が少なくない事を指摘し、Gougerot (1951) は Asthma 患者に併発した本症を報告し、Asthma の発作中は皮疹が消失するのを見た。然し実際に遺伝的素因を証明する例は極く一部にすぎない。この外、内因として内分泌系の特に下垂体、副腎皮質系機能との関係も考慮されねばならぬ (Duperat)。

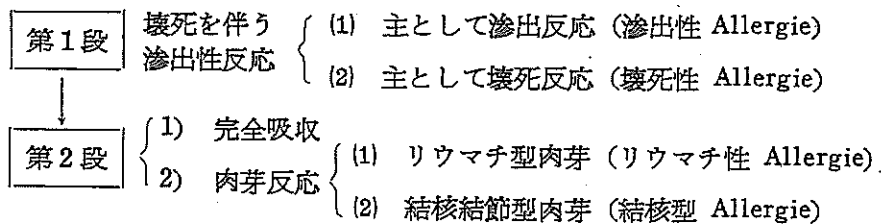
3. 外 因

寒冷, 過労, 栄養等が発病, 再発, 悪化の誘因となりうる。運動による悪化, 安静による改善は屢々見られる (自験 No.1, 4, 5)。

VIII. 類 症

VAC 乃至 AND が何等かの血行散布性原因物質による広義の滲出性炎症反応に属すること, そこへ恐らくはその発生机序に Allergie が関与するであろうことは前述したが, 一方同様な機序が推測され, 同様な皮疹, 経過等の臨床像を示す。他の全身性疾患又は皮膚疾患が少くない。

皮膚 Allergie 性炎症の病理組織学的変化は下の如く分類される (Duperat, 1950)。



これらの状態には移行と合併とが常に存在する。AND 乃至 VAC はその頂点に於いて壊死性 Allergie (第 I II III 相) 乃至多少ともリウマチ性 Allergie (第 IV 相) に属するが, その病像中には更に滲出性 Allergie (第 IV 相) の状態を包含する。従つて下記の種々の疾患とは病理形態学的, 病因論的及び臨床的に近縁, 類似乃至移行があり, 時に同症と考えた方が良い場合もある。

1) 多型滲出性紅斑

狭義の滲出性 Allergie 即ち主として滲出性炎症, 更に多少とも壊死を伴い, その血管壁は多少とも膨化と FD とを示し (伊藤等), また VAC の多型結節型とは臨床的及び組織像に移行がみられる。ここに両者の典型を表示 (表 7) する。

2) Anaphylactoide Purpura

Ruiter は本症を VAC の出血型に, Gougerot 等は AND の特殊型 Monosymptome に入れ Degos はその著書に Purpura の項に編入する。本症の組織像は真皮の壊死性毛細管炎である点に於いて一致する。但し本症, 特に重症型は ASLO 値の高いものが多いが (70%), 一方 AND 乃至 VAC には ASLO 値の高いものが少ない事。また本症の皮疹は比較的一様性を有することが多少の特色である。

3) Leukoklastische Mikrobide (Miescher)

表 7 多型滲出性紅斑と VAC との比較

	多型滲出性紅斑	VAC
臨 床 像	多形性, 多変性 (+) ① 好発季節がある ② 一樣な皮疹が一定のシニープをなして, 一群となつて発疹する。 ③ 皮疹の分布もほぼ一定の法則を以て, 例えば四肢の伸側等に集団をなして現われる。 ④ 紅斑—丘疹性要素は比較的軟かく, 数日乃至2週間持続し, 吸収される。あとに扁平紅斑乃至色素沈着を遺す。 即ち皮疹, その分布, 経過等が空間的, 時間的まとまりを存する。	(卅) ① 特に季節との関係がない。 ② 多様な, 短期間に変動する皮疹が, 各個に次々にばらばらにでる。 ③ 必ずしも一定部位に出ず, 全身処々に散在性に発疹する傾向。 ④ 紅斑—丘疹性要素は硬く, 数時間乃至1, 2日で変動し, 吸収されたり, 或いは紫斑, 水疱, 膿疱, 壊死等に移行する。 皮疹, その分布, 経過等が空間的, 時間的にまとまりを有せぬ。
組 織 像	主として滲出性反応 多少の壊死性反応	主として壊死性反応 多少の滲出性反応 リウマチ性肉芽組織

顔面, 口腔粘膜に小貨幣大, 丘疹状紅斑を示し一部紫斑を伴う。慢性再発性 Angina を有し, これから得た溶連菌の培養液による皮内反応は出血性陽性を呈した。組織像は VAC に同一。即ち VAC と極めて類似し, 病変部位が特定である点, 病因が明らかである点, 特殊性がある。

4) Papulose atrophiante maligne (Degos, 1942)

軀幹四肢に丘疹—壊死を生じ, その後一定期間を経てから急性突発性消化器症状を発生して死亡する。VAC の壊疽性丘疹状型に多少類似するが, 壊死組織は白陶色を呈し, 組織学的に表皮真皮に楔形壊死, 白血球反応の欠如, 血管内膜炎と血栓形成等の点で相違する。病因論的にも Allergie を考える根拠は弱い。

5) Multiple skin nekrosis (Arteriolar) (J.T. Ingram et T.W. Sutherland, 1957)

Papulose atrophiante maligne に類似するが, 内臓症状がなく, 従つて死亡しない。組織学的に VAC, PN 乃至 Bürger 氏病を思わす所見があるが, 小動脈の閉塞に基づき壊死がみられ, 明らかな血栓を形成し, 内皮の増殖と白血球の充満をみる。

6) PN 特にその皮膚型

元来 Ruiter は本症から VAC を分離独立した, その主な相違点を表示 (表 8) する。

表 8 PN と VAC との比較

	PN	VAC
皮疹	① 多型性, 多変性 (+) ② 結節 真皮深層乃至皮下 ③ Livedo racemosa	① (卅) ② 紅斑, 丘疹, 結節, 紫斑, 水疱等 ③ 毛細管拡張
内臓	侵す	侵されぬ
予後	不良	良好
組成	真皮深層乃至皮下の中等大筋型動脈を節状に侵す。中膜壊死性汎動脈炎	真皮全層の小血管に全枝にわたる血管炎で, 真皮上層に壊死性血管炎が強い。

但し Ruiter-のいう PN 皮膚型は以上の組織学的特色を満足するものを全部包含し、従つてわれわれの常識からすれば明らかに結核性動脈炎と考えられる皮疹まで PN 皮膚型に入れている。

一方 AND には Nodules hypodermiques ou dermo-hypodermiques が認められているが、これは組織学的に血管壁全周にわたる見事な FD を認める (写真 6, 7, 29, 30 参照)。一方 PN では滲出と組織の離開を主とし血管壊死に FD は極く一部にのみ見られるに過ぎない (Duperat 私信)。実際私の経験からも、PN と AND 乃至 VAC とは血管炎像が質的に異なるようである。

7) Hypersensitivity angiitis (Zeek, 1953)

明らかな原因 (血清又は Sulfa 剤等) があり、極めて急激な全身状態と経過をとり、数日乃至数週のうちに死亡する。侵襲血管の大きさは VAC と同一であるが、他に内臓の侵襲が著しく、また本症血管炎には増殖性傾向は殆んどない。

8) Allergic granulomatous angiitis (Straus and Charge, 1951)

Asthma その他の Allergie 素因を有する者にくる。血中好酸球増加, 肺, 脾, 心, 腎臓を侵し、時に皮疹 (紅斑, 出血, 結節) を伴う。経過は数月乃至数年に及び予後不良。侵襲血管は AND 乃至 VAC よりやや大型のものまで侵し、血管及び血管外にリウマチ性肉芽反応を示す。

9) Arteriolitis granulomatosa allergica (Geiler, 1946)

Allergic granulomatous angiitis に類似するが、侵襲臓器が主として肝, 肺である事、特異的肉芽の形成が血管中心性である事、経過が慢性である点で相違し、従つて AND 乃至 VAC に一層近い疾患であるが勿論内臓変化を伴い予後不良。

以上 Hypersensitivity angiitis, Allergic granulomatous angiitis, Arteriolitis granulomatosa allergica と AND 乃至 VAC は侵襲血管の大きさが類似し、場合により、AND 乃至 VAC が前3者の部分症状である場合がありうる。従つて AND 乃至 VAC がこれらの疾患に移行しうる可能性は充分考慮しておく必要があろうが、注意深い観察、臨床検査所見等から或る程度鑑別出来るであろう。

10) Erythema elevatum diutinum

特異な臨床像にかかわらず、組織学的には壊死性血管炎で AND 乃至 VAC と本質的に類似するが、白血球の滲出及び Leukoklasie は一層著明である。Duperat et F.X. Carton (1955) は AND と本症とが同一疾患の連続性変化のように進展した1例を報告し初め膝蓋、肘部及び指背に結節を生じ、それが大きくなつて典型的 Erythema elevatum diutinum となつた。組織像も交叉、移行を示し、両者は極めて類似して臨床、病理学的に同一とみなしてよいのでないかと論じた。

11) Dermatitis nodularis nonnecroticans 及び Dermatitis nodularis necroticans

Tuberculide 乃至 Papulonekrotische Tuberkulide の亜型又は連菌性とするもの等があり恐らく多病因性であろうとされる。皮疹は AND 乃至 VAC に類似して多型、水疱、膿疱、出血、潰瘍、結節、局面、癬痕等をなし、主として軀幹、四肢にくる。組織学的に主として栓塞性破壊過程で、時に Tuberculoide 構造を示すが乾酪変性はない。Gougerot は AND を初めこの副題の下に報告した。本症の内に恐らく AND 乃至 VAC 及び前述 Multiple skin nekrosis 等が包含されていたのであるまいか。

12) Parapsoriasis varioliformis acuta

皮疹は多型性を示すが主に Parapsoriasis guttata 様の落屑性紅斑からなり、或いはやがて Parapsoriasis guttata に移行するといわれる。組織学的に軽度の毛細管炎で小円形細胞及び好酸球浸潤と表在性出血性壊死を示すが、時に壊死性血管炎像を示し、従つて組織のみからは AND 乃至 VAC と区別出来ない事がある。

13) 壊疽性丘疹状結核疹

臨床像、経過、組織像が甚だ類似し、その成立機転も恐らく同一であろう。即ち本症は広義の AND に属する (Duperat)。即ち結核の病巣感染による AND とも看做し得るが、勿論多少とも結核を思わす所見がある (写真 28)。

14) 結節性紅斑

AND の皮疹に結節性紅斑を伴うことがある (Duperat)。また結節のみからなる AND 即ち Monosymptome がある。

われわれは AND 乃至 VAC で下肢に水疱、紅斑、壊死をみ更に同大、小型 (小指頭大)、限局性比較的浅く触れる結節が多発し、Livedo を伴う症例を経験した (写真 6, 7)。組織学的に結節は真皮皮下境界部乃至皮下脂肪内の小乃至中等大血管の内膜壊死性汎血管炎で、増殖性反応がかなり伴った。即ちきれいな FD が血管内膜の全周にみられ、明らかに AND の所見に属し、PN のそれでない (Duperat, 私信)。

更に他の 1 例は同様下肢に小型浅在性同大結節のみが多発し、Livedo を伴った。他の表在性皮疹はない。組織学的に皮下脂肪上層の内膜壊死性汎血管炎である事前者と同一である (写真 29, 30)。

これらの症例はその組織変化の質の故に Duperat は AND に属するとするが、たしかに経過、臨床検査成績、予後等はむしろ AND に属し、PN のそれではない。勿論 Ruiter はかかる症例を PN 皮膚型に入れるであろう。

これ等の症例を直ちに結節性紅斑の特殊型とするにはあまりにも臨床組織像の特異なかかる症例の所属についてひとつの示唆を与えるものであろう。

IX. 治 療

今日決定的なものがないこと、一般の原因不明の反応性疾患乃至いわゆる膠原病と同一である。

まず出来るだけ原因を探究し、特に病巣感染の追求除去を行うべきである。抗生物質、化学療法剤は直接治療的効果は殆んどないが本症の再発防止に意義がある。

対症的に副腎皮質 Hormon が、特に急性期には Morbidistatic に作用する。これにサリチル酸誘導体を併用する。VC の大量静注も有効、また VE, Resochin 等も試みてよかろう。

その他過労、寒冷をさけ、安静を取る事も再発防止、治療に必要なである。

X. 総 括

従来分類上不確定な位置にあつた一群の疾患を VAC 乃至 AND として独立せしめる試みがなされた。本症は皮疹が多形滲出性紅斑, Anaphylactoide Purpura, 壊疽性丘疹状結核疹及び PN に類似する点が多いが、より多型、多変性で特に紅斑-丘疹性要素が極めて硬い事を特色とする。慢性再発性遷延性に経過し、内臓を侵さず、全身症状殆んどなく、予後良好である。組織学的に壊

死性毛細乃至細小血管炎を特色とし、これが皮疹の多型に拘らず共通所見として存在する。

本症の成立病理は恐らく広義の Allergie 性疾患に属すると考えられるが、原因となるべき細菌、その他のものを証明することは極めて少ない。即ち本症は一種の症候群と解すべきもので、類症との移行が甚だ多い。

後記：本論文中一部、日大森岡博士、大分県立病院肥田野博士、三楽病院吉田学士、東大大学院関藤学士の材料を使用させていただきました。御厚意を感謝します。

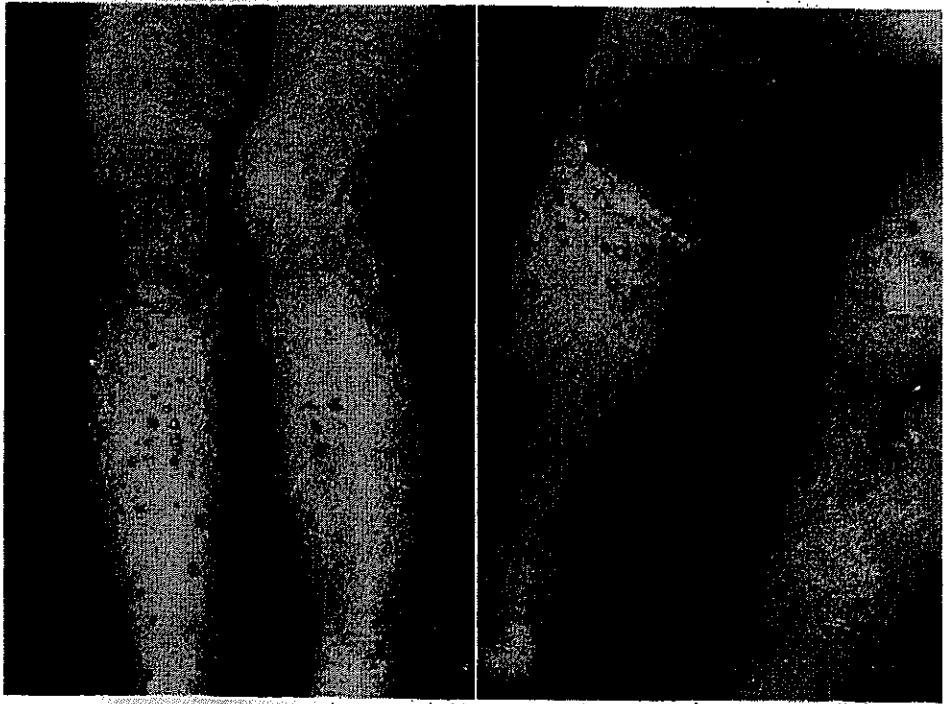

写真 1 多型—結節型

(自験 No. 4) 丘疹, 紅斑, 水疱, 膿疱, 壊死, 潰瘍, 紫斑, 痂皮, 癢痕をみる。

写真 2 同左

左膝関節部に浅い潰瘍をみる。表皮は浸軟し白色となる。




写真 3 写真 1, 2 の症例
組織像 (H&E 染)
壊死の極く少ない。滲出性炎と更に増
殖性炎が多少加わっている。

写真 4 写真 1, 2 の症例
連菌 Vaccine 皮内反応の組織像 (PAS
染) 皮疹と全く同一の組織像を示した。
ASLO (250×)

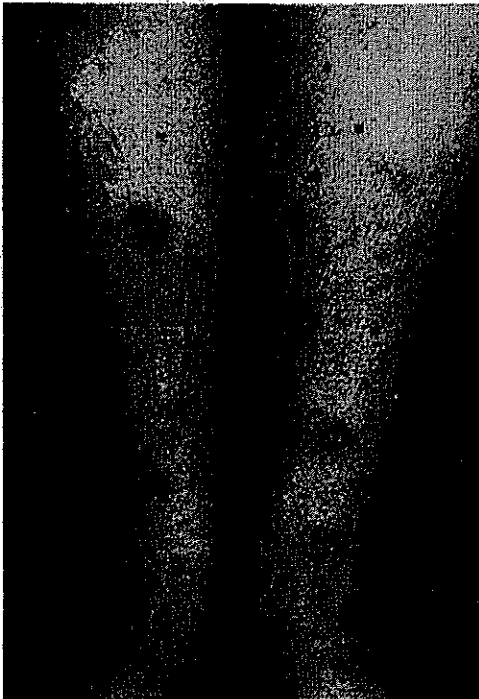


写真 5 多型一結節型
(自験 No.13) 丘疹, 紅斑,
紫斑, 壊死。

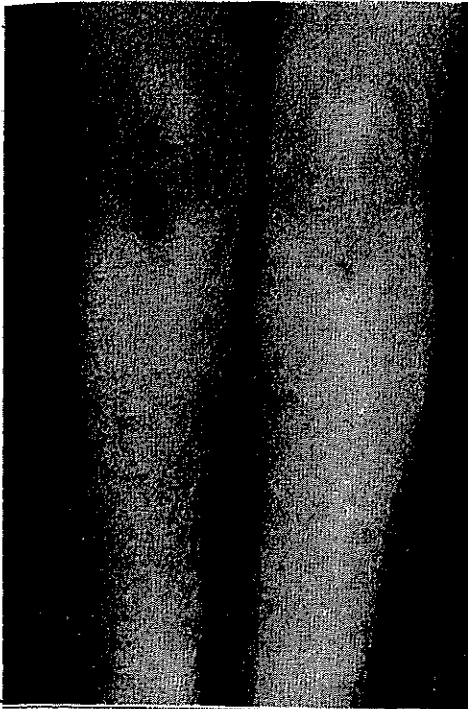


写真 6 多型一結節型
水疱, 紅斑, 壊死, 真皮及び皮下
の結節, rivedo をみる。

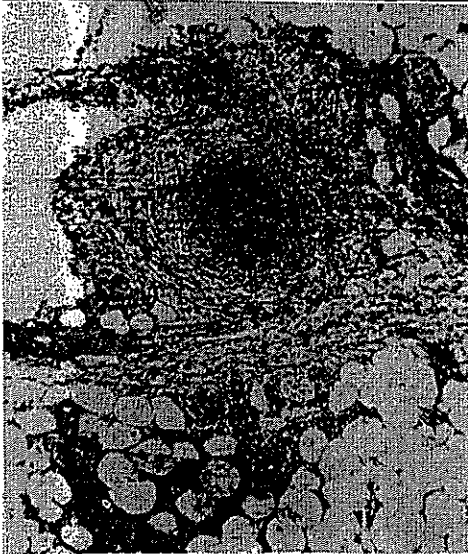

写真 7 結節の組織像 (写真 6 の症例)
内膜壊死性 (FD) 汎血管炎。血管
周囲性肉芽反応と Wucheratrophie
がある。




写真 8 壊疽性丘疹状型
(日本大学医学部森岡博士症例)

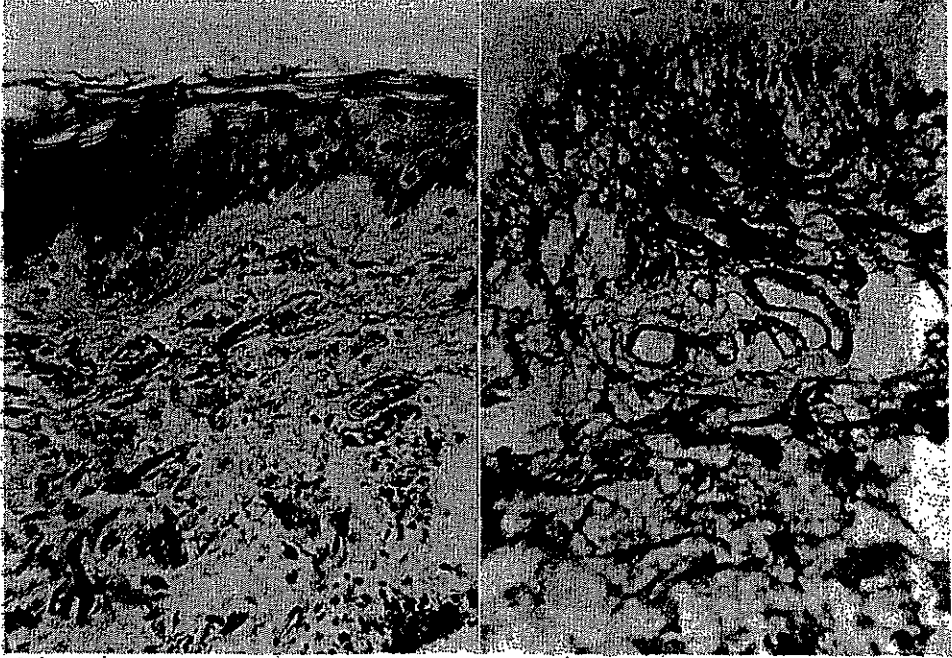
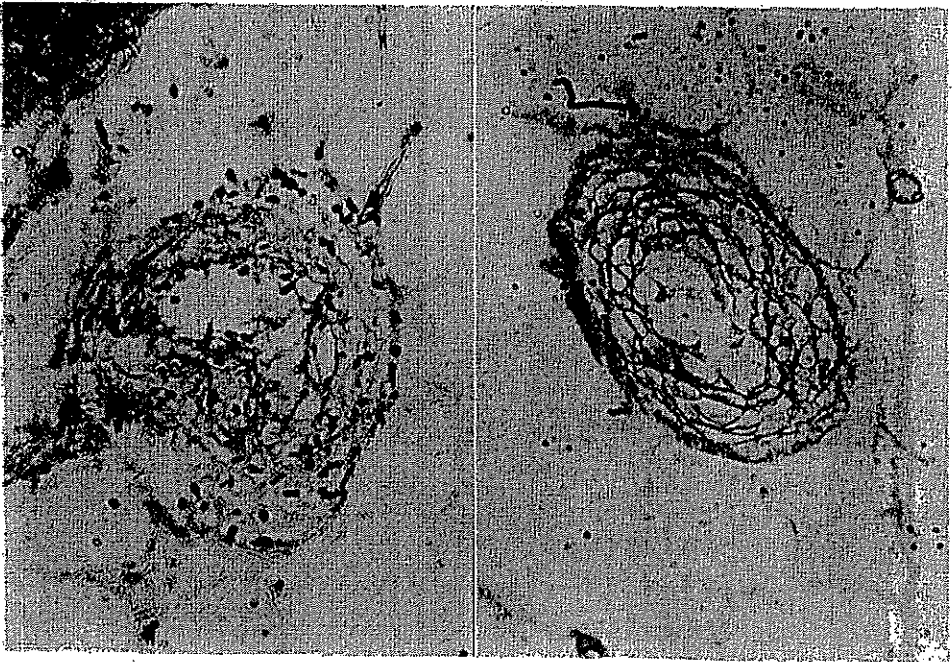


写真 9 I相 (H&E染)

写真 10 I相, 同左標本 (PAS染)

写真 11 I相, 皮下小血管
(H&E染)写真 12 I相, 同左標本,
(PAS染)




写真 13 II相 (HE染)

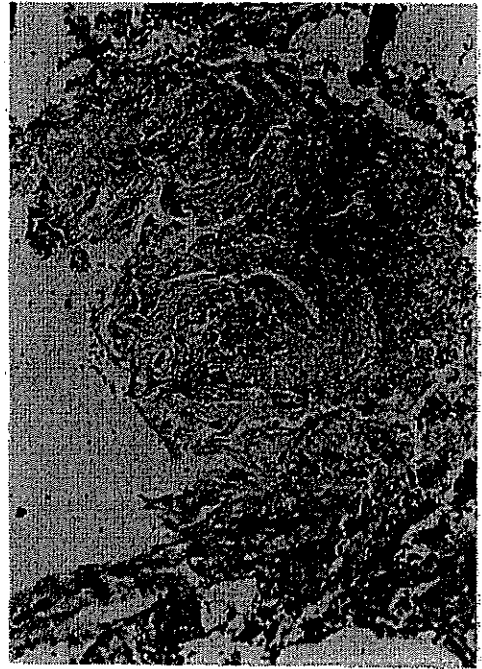

写真 14 II相, 真皮深層中等大血管 (HE染)

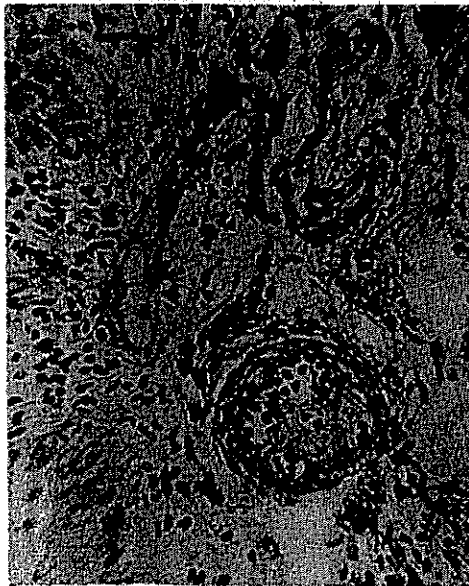


写真 15 III相 (HE染)



写真 16 III相, 同左標本 (PAS染)




写真 17 IV相 (HE染)



写真 18 IV相, 同左標本 (PAS染)

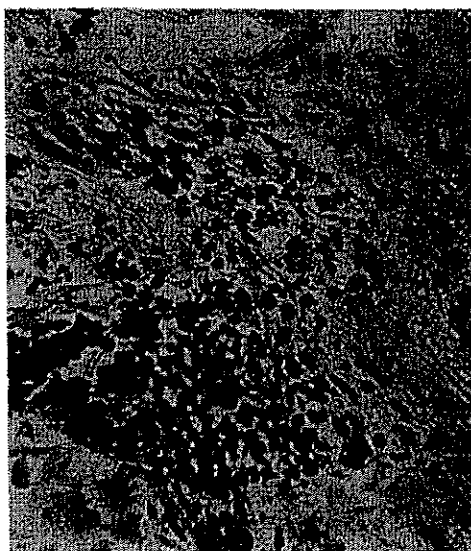


写真 19 IV相 (HE染)




写真 20 IV相, 同左標本 (PAS染)



写真 21 V相 (HE染)



写真 22 症例 1 の表皮内水疱とその下の真皮 (HE染)

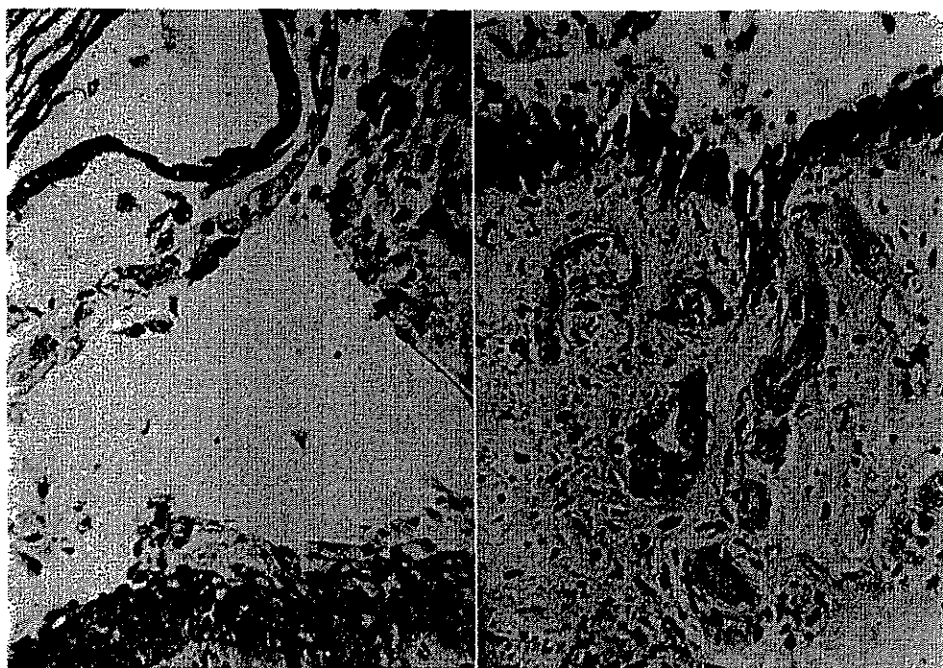


写真 23 写真 22 拡大 (H&E 染)

写真 24 写真 22 拡大 (PAS 染)

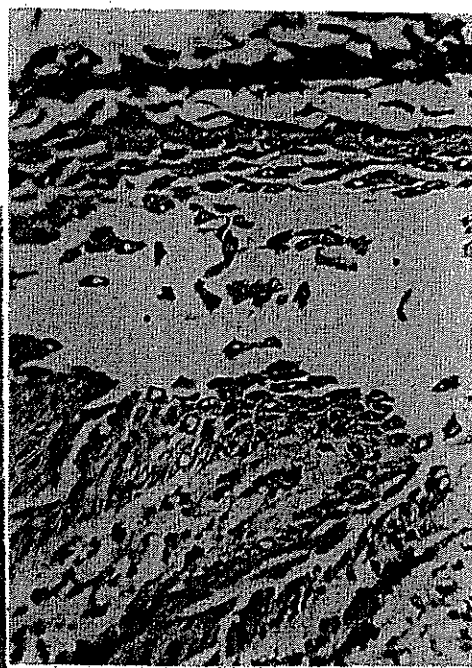写真 25 症例 2 の水疱と真皮
の変化 (H&E 染)

写真 26 写真 25 拡大 (H&E 染)

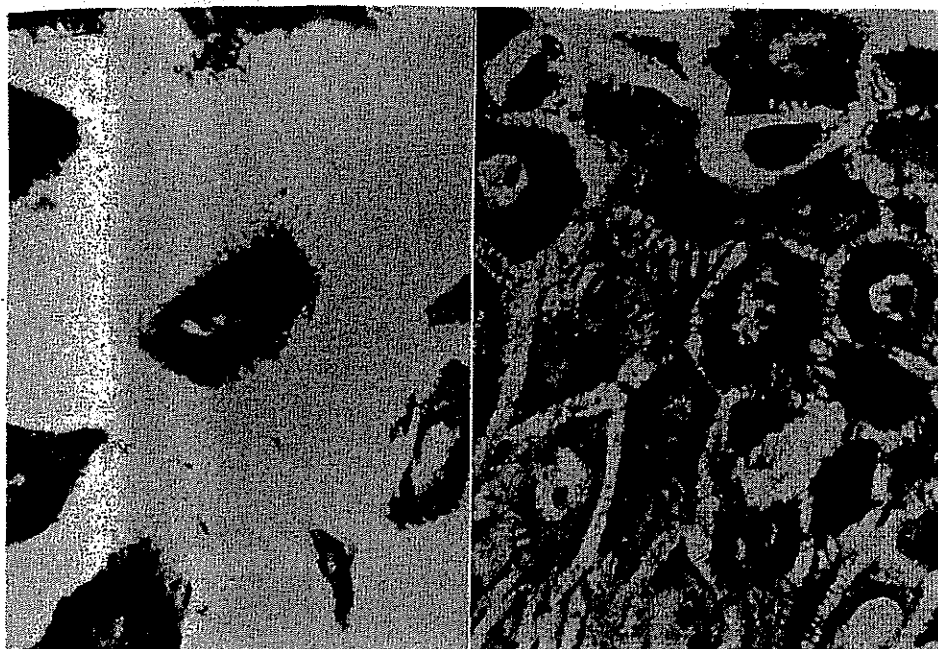

写真 27 症例 2. 水疱内の遊離
表皮細胞の表皮線維
(P.G. Unna 染)

写真 28 症例 2. 水疱基底部
の表皮細胞と表皮線維
(P.G. Unna 染)

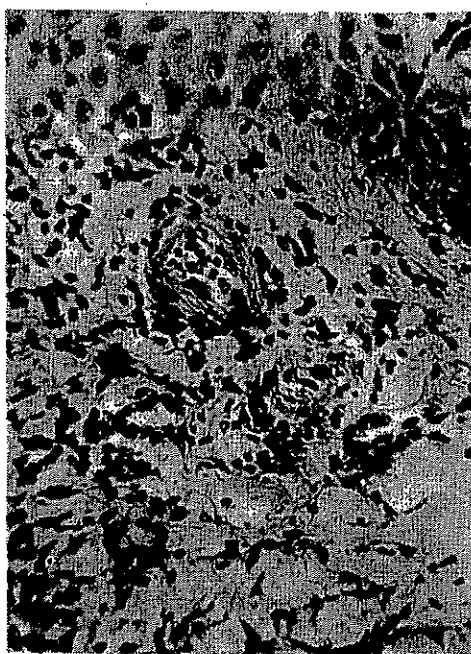


写真 29 壊疽性丘疹状結核疹にみられる
壊死性血管炎 (H E 染)

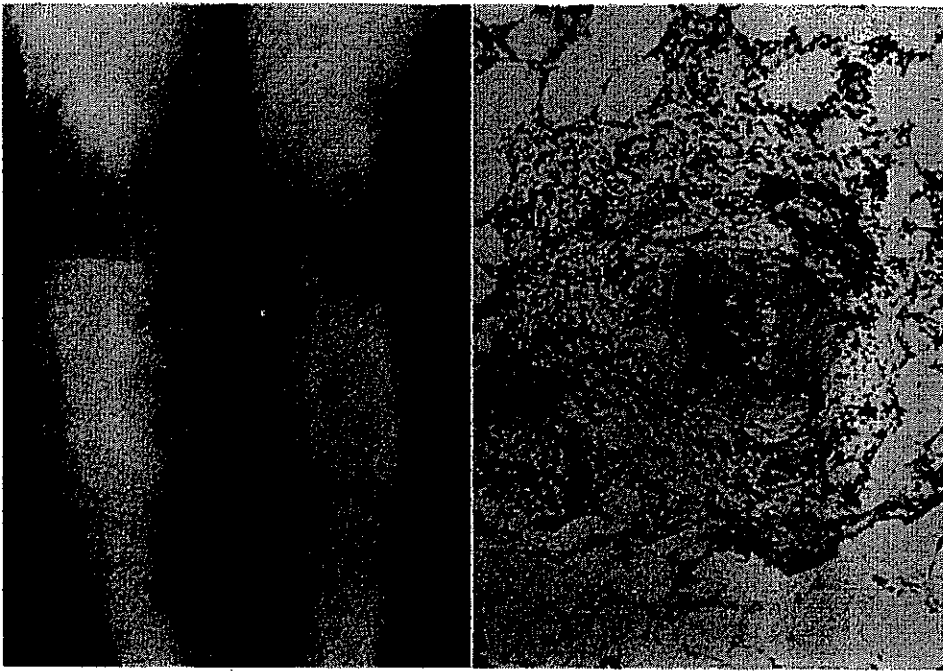


写真 30 自験 No. 8 ANDの皮下結節型 Monosymptome(?) 又は結節性紅斑の亜型(?) 又はPN皮膚型(?)
 写真 31 同左組織像 (HE染) 皮下中等大血管の内膜壊死性汎血管炎。周囲に肉芽反応あり (リウマチ性肉芽)。

文 献

I. Trisymptome de Gougerot 乃至 Allergides nodulaires dermiques

- 1) M.H. Gougerot: Bull. soc. franç. Dermat. Syph., 39: 1192, 1932.
- 2) M.H. Gougerot et A. Meyer-Heine: Ibid., 42: 599, 1935.
- 3) H. Gougerot: Semaine des Hôp paris, 23: 1311, 1947.
- 4) B. Duperat: Bull. soc. franç. Dermat. Syph., 57: 32, 1950.
- 5) Duperat, Fauconnier et Miquen: Ibid, 57: 81, 1950.
- 6) H. Gougerot, et P. Blum: Ibid, 57: 366, 1950.
- 7) H. Gougerot, P. Blum et André Potté: Ibid, 57: 337, 1950.
- 8) H. Gougerot, J.J. Meyer et Cascouin: Ibid, 57: 339, 1950.
- 9) M.V. Boncinelli: Ibid, 57: 549, 1950.
- 10) M. Zureick: Ibid, 57: 551, 1950.
- 11) F.P. Merklen et L. Périn: Ibid, 57: 557, 1950.
- 12) H. Gougerot et Ch. Grupper: Ibid, 58: 385, 1951.
- 13) H. Gougerot, Duperat et C. Mikol: Ibid, 58: 386, 1951.
- 14) R. Degos et A. Carteaude: Ibid, 59: 7, 1952.
- 15) R. Degos: Dermatologie, Flammarion, Paris, 1953.
- 16) H. Gougerot et B. Duperat: Bull. soc. franç. Dermat. Syph., 61: 195, 1954.
- 17) H. Gougerot et B. Duperat: Brit. J. Dermat., 66: 283, 1954.

- 18) Duperat et F.X. Carton: Bull. soc. franç. Dermat. Syph.; **62**: 306, 1955.
- 19) M.A. Simery: Ibid, **64**: 50, 1957.

II. Arteriolitis (Vasculitis) allergica cutis

- 1) Ruiter, M.: Brit. J. Dermat. **65**: 77, 1953.
- 2) Ruiter, M.: Ibid, **66**: 174, 1954.
- 3) H. Harber and H. Wilson: Ibid, **67**: 262, 1955.
- 4) Ruiter, M.: Hautarzt, **8**: 293, 1957.
- 5) A. Matras: Ibid, **10**: 446, 1959.
- 6) S. Ingram: Arch Dermat.; **74**: 595, 1956.
- 7) J.T. Mc Carthy and B.M. Kesten: Ann. Allergy. **17**: 519, 1959.
- 8) H. Kresbach: Arch. Klin. u. exper. Dermat; **209**: 30, 1959.
- 9) 水野・堀: 皮膚科最近の進歩, I, 医歯薬出版, 東京, (昭31), p. 199.
- 10) 三浦・加藤: 日皮会誌, **68**: 168, 1958.
- 11) 小島・吉田: Ibid, **70**: 478, 1960.
- 12) 安田・西脇: Ibid, **70**: 478, 1960.
- 13) 桜根他: 皮膚科の臨床, **2**: 384, 1960.

III. 類 症

- 1) H. Gougerot et Burnier: Bull. soc. franç. Dermat. Syph., **39**: 1194, 1932.
- 2) G. Miescher: Arch. f. exper. Dermat., **206**: 135, 1957.
- 3) R. Degos: Dermatologie, Flammarion, Paris, 1953.
- 4) H. Stauffer u. G. Miescher: Hautarzt, **8**: 4, 1957.
- 5) J.T. Ingram and T.W. Sutherland: Arch. Dermat. & Syph., **75**: 820, 1957.
- 6) Ruiter, M.: Brit. J. of Dermat. **70**: 102, 1958.

IV. そ の 他

- 1) G. Fanconi, Münch. med. Wschr., **101**: 581, 1959.
- 2) D.A. Long: Lancet, **266**: 529, 1954.
- 3) F. Klinge u. H. G. Fassbender: Hansen Allergie, 3. Auflage, Georg Thieme, Stuttgart 1957, p. 87.
- 4) R. Rössle: Ibid, p. 1065.
- 5) B. Bock: Ibid, p. 533.
- 6) B. Duperat: Bull. soc. franç. Dermat. Syph., **57**: 32, 1950.
- 7) Pillsbury, Shelly and Klingman: Dermatology, W.B. Saunders Co., Philadelphia London 1957, p. 133.
- 8) リツチ (隈部訳): 結核の病理発生論, 上・下, 岩波書店, 東京, 昭32.
- 9) S. Rothman's Physiology and Biochemistry of The Skin, University of Chicago Press, Chicago, 1955. p. 60.
- 10) 西成甫: 小解剖学 (14版), 金原書店, 東京, 京都, 昭17, p. 19.
- 11) 水野信行: 皮膚科の臨床, **1**: 497, 1959.
- 12) 大河内一雄: 東京医学雑誌, **67**: 1170, 昭34.
- 13) 小堀・鳴海: 日本医時新報, **1168**: 4, 1956; 日皮会誌, **67**: 426, 1957.

表 I Allergides nodulaires dermiques と Vasculitis allergica cutanea との皮疹要素

Allergides nodulaires dermiques de H. Gougerot	Vasculitis allergica cutis (M. Ruiter)
① Purpura (径 1~5 mm 時にそれ以上、多くは点状、速に変化 (1~2 日))	① Puryura いわゆる Anaphylactoïde Purpura に同一、浮腫性紅斑を原発疹とし、これに結疔
② Erythèmes en cocarde (多型渗出性紅斑様、径 2~10mm、稀に 20mm に及ぶ。時に尋常疹様又は濕疹性、速かに変化(數時間一1日~2日~4日))	② Petechien 症例毎に差が異なる。屢々斑の中心にくる。環状出血の形をとることあり。
③ Bulles	③ Erythema (鮮紅~蒼紅色、境界比較的明、融合して大きい斑を作る。)
④ Nécroses, tantôt superficielle, tantôt massives	③ Papel 径 15mm まで、円形、扁平隆起性で硬い。多少尋常疹を思わせるが一層硬い。多くは 2~3 日持続。 (新疹は鮮紅色で紅暈を有し、これが 1~2 日で稀紅色の旧疹となる。)
⑤ Nodules dermiques (径 2~7 mm、正常~淡紅色、皮表に突出せず。真皮内にあり、境界鮮明で周辺浮腫なく、極めて硬い。比較的恒久的(數日))	③ Papel (Papulonekrotischer Typus の) (留針頭~豌豆大、赤~蒼紅色、扁平隆起性、一部は多少浮腫性で往々尋常疹様である。旧い発疹は一層蒼紅色を示し多少の落屑あり。丘疹の一部には陥凹中心を有し、屢々血痂乃至壊死組織を有す。 表在性脱色性紅斑を遺す。
⑥ Nodules hypodermiques ou derms-hypodermiques (皮下又は真皮一皮下境界部にある同上結節)	④ Vesikel ⑤ Pustel ⑥ Haemorrhagische Kruste ⑦ Pigmentierung (斑状)
⑦ Angiokeratomes (稀)	⑧ Örtliche Maceration der Haut (屢々下肢に來、表在性糜爛、豚脂様壞)
⑧ Nodules en evolution fibreuse chroniques	⑨ Narbe { 小型表在性脱色性 (多型結節型) 大型多少陥凹、表在性 (多型結節型) 痘瘡型癬痕 (糠疽性丘疹状型)
B. Duperat: Bull. soc. franc. Dermat. 57: 32, (1950) H. Gougerot et B. Duperat: Ibid: 61: 195, (1954)	M. Ruiter: Hautarzt, 8: 293, (1957)

表 3 Vasculitis allergica cutis 症例と病型、臨床検査成績

患者(No)	性年	臨床型	既往歴	血液学的検査	尿、糞便検査	血清蛋白	血清学的反応	病巣感染となりうる病変	その他	治療
A. N (1)	17 女	Pol. N. T. 四肢紅腫 E, V, Ne, Pr, Nar, K, 圧痛, 自発痛	中耳炎, (手術) 扁桃腺炎(廣々) 血清病あり 3年来, 皮疹出沒	r(395), Hb(81) W(5900), St(5), Seg (64), Ly(17), M(2) E(11), R-L(-)	(-)	T. P(6.6) A/G(L.84) r-GI(22%)	BSG(60) Fe 皮内反 応(遊発型 +) WaR(-)	慢性扁桃腺炎	F(37°, 2), Pe過 敏症, PVL過敏 症, Thorn test (-30%), 歩行 により再発	抗生物質 Irgapyrin Cortisone
K. K (2)	6 女	P. Ne. T. 四肢 P, V, Ne, Nar, K, 痒痒	1月来顔面持続 Pe注射後5時間 で紫斑発生				TbR(-) waR(-)	慢性扁桃腺炎	F(37°, 8), GS (+) BCG接種に依 り再発	Irgapyrin P. V. L. 扁桃腺創出
S. I (3)	56 女	Pol. N. T. 下肢 E, Pr, P, Pus, K Ü	2年来	r(311), Hb(58), W (5,300), St(14), Seg (49), Ly(25), M(6), E(5), B(1), v. B(-)	E(+), U(+), Z(-)	T. P(7.4) A/G(0.69)	CRP(5+) WaR(-)		F(38°, 5) Aptha	Dexame- thason 抗生物質
S. Y (4)	20 女	Pol. N. T. 四肢, 顔 E, Pr, Pus, K, P, V, U, Nar, 自発痛	3年前同症 2月来, 再発	r(444), Hb(84), Pl (11), W(8600), St (20), Seg(74), Ly (18), M(7), E(1), BZ(2'30''), GZ(15'), v. B(+)	E(+), U(+), Z(-), r(+), W(HH), Zyl(+) 潜血(+)	T. P(8.1), A/G(L.0), r-GI(19.7%)	BSG(22), CRP(+) ASLD(250) Rose(-) TbR(-) Strept R(HH) WaR(-)	慢性副鼻腔炎 慢性鼻炎 扁桃腺肥大 Streptoc. (+)	局所, 血液 細菌培養(-) 歩行に依り悪化 G. S. (+) K. S. (+) 食慾不振	Ilotycin V. C. 治療と共に ASLO 値低下
S. H (5)	20 女	Pol. N. T. 下腿 E, P, V, K, Ne, 自覚症状(-)	2月来 過労の後に発生				TbR(HH) MD(0) ASLD(250) WaR(-)	(-)	G. S. (-) F (-)	自然治癒
Y. U (6)	23 女	Pol. N. T. 下腿 E, P, Nar, Livedo 圧痛, 痒痒	4月来, 出波をくりかえす	r(431), Hb(80) W(5,300)			BSG(3) CRP(-) TbR(HH) MD(0) Rose(-) WaR(-)	(-)	G. S. (+) MS(+) 多発性神経炎様 症状	
M. G (7)	14 女	H. T. 面肢 Pr, P, V, Nod, 自覚症状(-)		r(470), Hb(90), Pl (16), W(6,400), St (20), Seg(51), Ly (19), M(3), E(7), BZ (3'30''), v. B. (-), L-R(-)	E(+), Z(-), U(HH), r(+), W(+), Zyl(-) 潜血反応(HH)	T. P(6.7) A/G(L.82) R-N(30.6)	BSG(26) WaR(-)		G. S. (+) 腹痛	Cortisone
M. N (8)	24 女	Pol. N. V. 四肢 E. Nodule der- mohypodermi- que 自覚症状(-)	1年来 結節出沒 全身状態良好 抗結核剤無効	r(430), Hb(83), W (5,600), St(5), Seg (47), Ly(40), M(4), E(4), B.Z(3'30''), GZ (2'30''~12') v. B(-), L-R(-)	(-)		BSG(8)	(-)	Thorn test (-73%) GS(-) F(-)	Omnacillin 数年間再発な し
H. S (9)	8 女	H. T. 四肢, 顔 Pr, P 自覚症状(-)	20日來 一時腹痛あり	r(419), Hb(68), Pl (34), W(7,300), St (4), Seg(64), M(3), Ly(23), E(7), R-L (-), BZ(6'), GZ(13')	E(+), U(+), Z(-) 潜血反応(+)	TP(7.4) A/G(L.41) R-N(37.5)	CRP(-) TbR(+)	慢性鼻 副鼻腔炎	腹痛(+) GS(-)	自然治癒
T. O (10)	51 女	H. T. 四肢 Pr, P 自覚症状(-)	8月來 出沒	r(354), Hb(71), Pl (7), W(5,900), St(5), Seg(73), Ly(10), M (7), E(4), B(1)	E(HH), U(+), Z(-), r(+), W(HH), Zyl(+)		TbR(+) Rose(+) CRP(2+)	慢性鼻咽頭炎	F(-) GS(-) 全身状態良好	
M. M (11)	10 女	H. T. 四肢 P, Pr, E, Ö. 圧痛(+)	4日前 Panoph- thalmitis trepana を生じそれに引続 いて発生				TbR(-) MD(0) ASLD(200) CRP(-)		F(-) G. S. (+)	
I. O (12)	15 女	H. T. 四肢, 顔 P, Pr, 自覚症状(-)	25日來	r(38), Hb(80), Pl(17), W(5,300), St(3), Seg(73), E(2), B(0), Ly(18), BZ(3'30''), GZ(15'30''), v. B(+)	E(+), U(+), Z(-), r(+), W(+), Zyl(+) 潜血反応	TP(6.9) A/G(L.85)	CRP(-) ASLD(50) BSG(5) TbR(+)		G. S. (+) F(-) 腹痛(+)	Prednisolone Ilotycin Tetracyclin V. C. Rutin 難治
T. T (13)	21 女	Pol. N. T. 下腿 P, Nod, Pr, Ne, E, V.	3月來	r(426), Hb(81), Pl (19), W(4,900), St (1), Seg(73), E(2), B(1), M(6), Ly(20), BZ(5'00)	E(+) r(+), W(+) Zyl(-)					Prednisolone

Pol. N. T.: 多型結節型 P. Ne. T.: 膿血性丘疹状型 H. T.: 出血型 E: 紅斑 Pr: 紫斑 Pus: 膿疱 Nar: 瘰癧 GS: 関節痛 P: 丘疹
V: 水疱 Ne: 壊死 K: 痂皮 F: 発熱 BZ: 出血時間 GZ: 凝固時間

皮膚科最近の進歩 第Ⅲ集

皮膚アレルギー性血管炎 (Ruiter) 乃至
皮膚結節性アレルギー疹

23頁～63頁

著者 / 東大医学部皮膚科 水野 信行

医歯薬出版 昭和35年より復刻

(株)日本著作出版権管理システム

許可年月日 2007年1月26日

申請者 / 清水皮膚科クリニック 清水正之